

Медицинские технологии

Журнал для лидеров в медицинской индустрии

**Настало время
создавать
Здравоохранение
будущего**

Совершенство в технологиях.
Новаторство в медицине.

«В новом бренде – Siemens Healthineers – отражено то, что делает компанию уникальной: это сочетание технического опыта и новаторского духа. Именно эти два фактора позволяют нам добиваться успеха и помогают постоянно совершенствоваться».

Светлана Гербель,
Руководитель компании «Сименс Здравоохранение»
в регионе Россия и Центральная Азия

Светлана Гербель,
Руководитель компании
«Сименс Здравоохранение»
в регионе Россия и Центральная Азия



Уважаемые коллеги,

Я рада представить вашему вниманию очередной номер журнала «Медицинские технологии». Этот выпуск традиционно собрал в себе статьи, в которых специалисты из разных стран мира – Германии, США, Франции, Японии – рассказали о наиболее интересных клинических случаях и исследованиях с применением медицинского оборудования компании Siemens Healthineers. Но особенно примечателен этот выпуск тем, что в нем впервые за историю издания журнала, наряду с примерами врачебной и исследовательской практики за рубежом, представлены три интервью с пользователями медицинского оборудования Siemens в России.

В первых разделах журнала вы узнаете о том, как проходит сотрудничество нашей компании с сетью «МЕДСКАН.рф» и каков дальнейший план развития сети, как применяется КТ и МРТ в ежедневной практике отделения рентгенологии №2 НМХЦ им. Н.И. Пирогова и как работает референсный центр компании Siemens Healthineers в лаборатории клинической биохимии ФГАУ ННПЦН им. ак. Н.Н. Бурденко Минздрава России.

Статьи в нашем выпуске традиционно разделены по клиническим направлениям. Вы также узнаете:

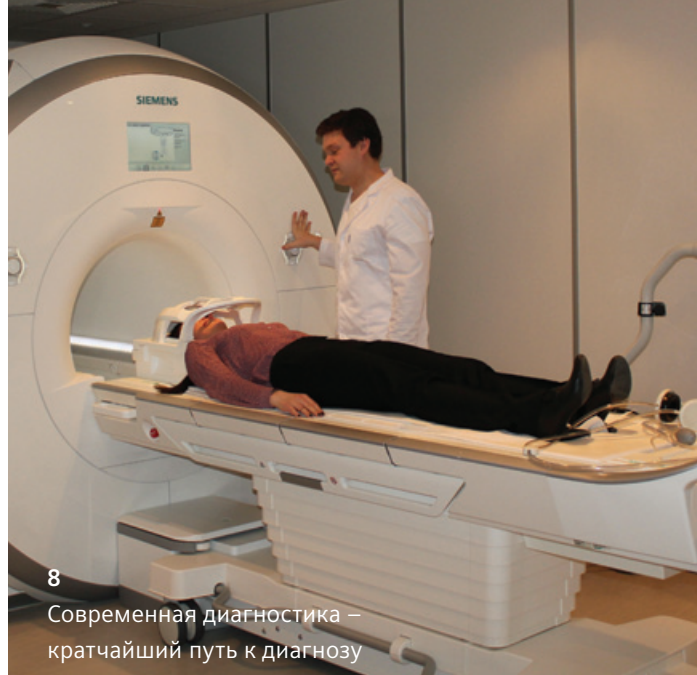- как используется в бункере компьютерный томограф, установленный на рельсах, и в чем преимущества диагностики и планирования лучевой терапии на таком оборудовании;
- как технология сканирования с двумя рентгеновскими трубками повлияла на значение КТ в клинической практике и чем примечателен новый компьютерный томограф SOMATOM Force;
- каким образом новое приложение MyoMaps помогает при диагностике инфаркта миокарда и зачем нужен одновременный многосрезовой сбор данных при МР-диффузии;
- какова процедура с использованием технологии *syngo DynaCT* в ангиографии и как возможно максимально сэкономить время на диагностику инсульта при помощи нового приложения по визуализации перфузии;
- о влиянии томосинтеза на качество лечения и о методе контрастного усиления при ультразвуковой диагностике печени.

Есть еще одна очень важная новость, о которой я хотела бы вам рассказать – это наш новый бренд Siemens Healthineers, под которым мы активно работаем уже сегодня и выступим в следующем выпуске нашего журнала.

Решение о новом бренде – это смелый и очень взвешенный шаг руководства компании, обусловленный мировыми тенденциями на рынке медицины: консолидация компаний, оплата медицинских услуг по результатам лечения, стремление поставщиков медицинских услуг работать эффективно и успешно, обеспечивая при этом высокое качество диагностики и лечения. В новом бренде – Siemens Healthineers – отражено то, что делает компанию уникальной: это сочетание технического опыта и новаторского духа. Именно эти два фактора позволяют добиваться нам успеха и помогают постоянно совершенствоваться.

Я уверена, что впереди нас ждет интересное время продолжения плодотворного сотрудничества и открытия новых возможностей.

С уважением,
Светлана Гербель



Содержание

Заглавная статья

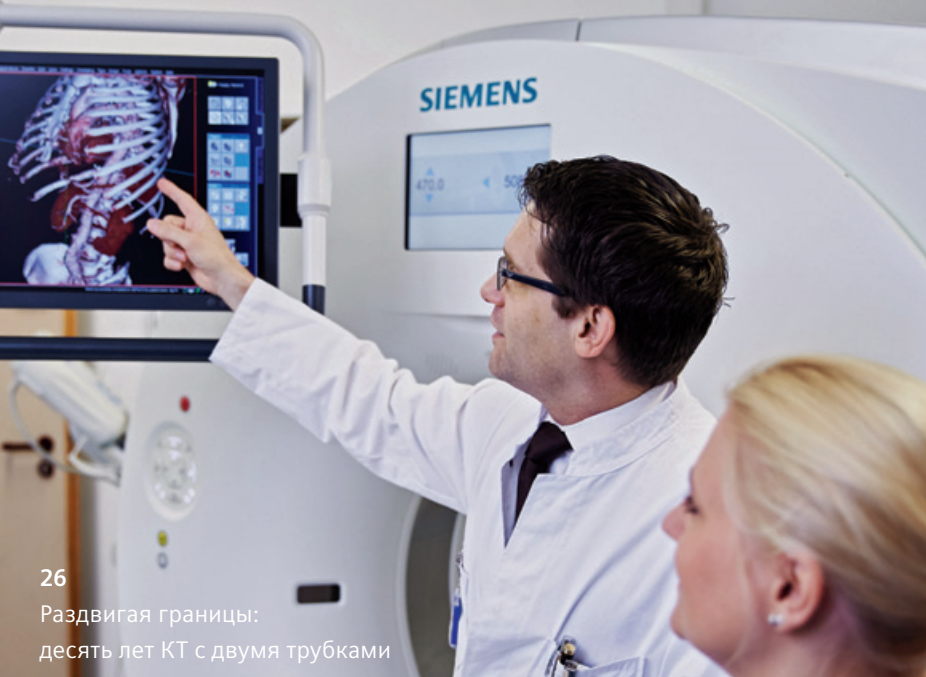- 4 «Мы хотим ввести новые стандарты диагностического обслуживания»

Success stories: опыт заказчиков

- 8 Современная диагностика – кратчайший путь к диагнозу
- 16 Более 1000 лабораторных исследований в день

Компьютерная томография

- 22 Протонная терапия с размещением томографа в бункере
- 26 Раздвигая границы: десять лет КТ с двумя трубками
- 32 Исключительная бизнес-модель отвечающая высоким требованиям



26

Раздвигая границы:
десять лет КТ с двумя трубками



56

Томосинтез способствует
повышению качества лечения

Магнитно-резонансная томография

- 36 Клиническое наблюдение: возможности использования приложения MuoMars при инфаркте миокарда
- 40 МРТ сердца по методу картирования диффузионного тензора с использованием одновременного многосрезового сбора данных и считыванием в режиме CAIPIRINHA с короткими градиентными импульсами
- 44 Метод усовершенствованной МР-диффузии с использованием эхопланарной визуализации с одновременным многосрезовым сбором данных

Ангиография

- 52 Доброкачественная гиперплазия предстательной железы Процедура с использованием технологии *syngo DynaCT*

Медицинские IT-технологии

- 54 Диагностика инсульта менее чем за 10 минут

Рентгенология

- 56 Томосинтез способствует повышению качества лечения
- 58 Внедрение стереотаксической биопсии
- 60 Использование системы Mammomat Inspiration при проведении скрининга

Ультразвуковое оборудование

- 62 Ультразвуковое исследование с контрастным усилением в диагностике метастатического поражения печени (клинические наблюдения)

Сименс-Финанс

- 68 Представители «Сименс Финанс» и «АстроМЕД» рассказали о тенденциях в приобретении медицинской техники
- 70 Помощники в изменениях Экспертный взгляд на крупные инвестиции в медицине

«Мы хотим ввести новые стандарты диагностического обслуживания»

Владимир Гераскин, член Совета Директоров ООО «МЕДСКАН»

Интервью: Анастасия Курпекова. Фотографии: Марина Титова-Плешакова

Владимир Юрьевич, вот уже несколько лет сеть медицинских центров «Медскан.рф» и компания «Сименс Здравоохранение» работают вместе. Нам очень интересна динамика развития сети и те задачи, которые Вы ставите перед нами как перед своим партнером. Что, на Ваш взгляд, отличает «Медскан.рф» от других медицинских учреждений?

Я скажу так, мы хотим отличаться от наших конкурентов во всем. Мы хотим ввести новые стандарты диагностического обслуживания и сделать его максимально доступным. Притом, что есть много уважаемые конкуренты на рынке, мы от них отличаемся по всем параметрам.

Во-первых, мы стоим в зоне стрит-ритейл, что делает удобным посещение наших центров для пациентов. Во всех центрах есть парковки, что в московских условиях не маловажно. Все центры расположены на основных автомагистралях, по которым люди перемещаются ежедневно на работу и обратно. На Ильинском шоссе, например, хотя это и маленькая магистраль, проходит 50 000 машин каждый день. Также мы отличаемся способом продвижения. Располагаясь на первой линии, мы фактически «продаем фасады». Многие врачи из других клиник или пациенты проезжают мимо и видят здание центра сразу, что экономит наши средства на рекламе. Располагаясь на передней линии, мы получаем 85 процентов клиентов «с улицы». То есть мы стоим на каждой магистрали и начинаем перехватывать людей,двигающихся по этой территории. У нас радикально другая стратегия. Мы хотим занимать лидирующее положение с 50 доступными центрами в пяти городах, а не в 50. Доминирующая



стратегия в регионе по отношению к доминирующей стратегии в РФ.

Во-вторых, мы осуществляем комплексную диагностику. У нас в центре есть всё необходимое оборудование для комплексного обследования. У конкурентов, напротив, зачастую узконаправленная диагностика на одном из аппаратов, например, только на МРТ или только на КТ.

В-третьих, мы не предоставляем услуги по лечению в отличие от наших конкурентов. Тем самым, мы не создаем конкуренцию тем клиникам, которые отправляют к нам пациентов на диагностику. Это некая политика лояльности.

«Медскан.рф» позиционирует себя как компания, которая намерена сделать качественную диагностику максимально доступной для любого, кто заботится о своем здоровье. Для достижения этой цели Вы фокусируетесь на IT-решениях. Расскажите об этом подробнее.

Это ключевой фактор, отличающий нас от многих конкурентов, – современная система IT. Мы располагаем услугой по хранению, передаче, обработке, обсуждению данных в том формате, который на сегодняшний день присутствует далеко не во всех учреждениях. Сегодня сделав снимок, мы, помимо выдачи пациенту его на руки, также размещаем снимок в личный кабинет пациента, который находится на нашем сервере. Клиент имеет доступ к своему личному кабинету с любого устройства, он может записаться на прием к врачу, может редактировать содержимое кабинета, а также добавлять туда снимки и заключения, полученные в любых других медицинских организациях. Сегодня у нас зарегистрировано уже около 10000 личных кабинетов.

Разумеется, система имеет высочайший уровень защищенности. Клиент заходит в кабинет под логином и паролем. Также доступ имеет наш системный администратор, несущий ответственность за работу ресурса. Причем просмотреть снимки можно не только через

компьютер, но и через мобильное устройство. При желании можно воспользоваться встроенными функциями измерений на изображениях.

Кроме того, каждый пациент может предоставить лечащему врачу доступ к своему снимку. Для этого нужно указать электронный адрес врача, и он получит ссылку с доступом в личный кабинет пациента именно к этому изображению. Также врач может скачать этот снимок к себе на рабочую станцию. Это некая инфраструктура обмена данными между врачами, клиниками и пациентами.

Получается, пациент может обратиться со снимком к эксперту в режиме он-лайн?

Мы как раз подошли к самому интересному. Это тот проект, который мы планируем реализовать в ближайшее время. Вот как это будет работать: когда пациент заходит в личный кабинет, ему достаточно будет нажать на иконку «Телемедицина» и получить список медицинских специализаций и список врачей с доступным временем приема. И вы можете поговорить с врачом, не выходя из дома, можете показать снимки, получить телеконсультацию и оплатить услуги. Помимо этого мы хотим сделать банк данных врачей с сертификатами, регалиями и прочим. Врач, желающий попасть в систему, регистрируется и предоставляет необходимую информацию о себе. Мы размещаем эти данные в системе, заказы поступают, клиенты оставляют свой отзыв, тем самым формируя рейтинг врача. Таким образом, мы создаем среду врачей с возможностью доступа к пациентам, а пациентам даем возможность для размещения данных, т.е. соединяем врачей и пациентов между собой. И все довольны.

А какие IT-решения Siemens использует компания?

Мы используем передовое программное обеспечение для хранения и экспертной обработки медицинских диагностических изображений (*syngo.via* и *syngo.plaza*), которое обеспечивает быстрый и удобный доступ

к исследованиям, а также позволяет врачам сконцентрироваться на пациенте благодаря простому, пошаговому интерфейсу и специализированным клиническим приложениям. Мы соединили их со своими бизнес-приложениями, и сейчас это все работает в одной среде. Наша цель – максимально внедрить цифровой сервис, чтобы перестать быть закрытым сообществом в белых халатах.

Какое диагностическое исследование можно пройти в «Медскане»?

Мы делаем практически все, за исключением гастроскопии и колоноскопии. Но мы делаем виртуальную колоноскопию, что позволяет нам оборудование и программное обеспечение Siemens. Помимо этого мы не делаем функциональные пробы беговые, потому что считаем, что это рискованное мероприятие, требующее поддержки специалистов-реаниматологов, есть

риск, что человеку может в рамках этих проб стать плохо. И потребность в таких пробах невелика.

Но мне хотелось бы вернуться к плану развития компании и рассказать о новом перспективном проекте, который уже кардинально изменил отношение к программным продуктам почти во всех областях. Мы же хотим внедрить его в медицине. Речь идет о возможности аренды программного обеспечения. Сейчас мы совместно с компанией «Сименс Здравоохранение» ведем разработки в этой области. Это будет решение для клиник, имеющих у себя, например, аппарат МРТ или КТ и желающих произвести анализ получаемых изображений в экспертном режиме с помощью специализированных приложений. Такие приложения обычно достаточно дороги и установлены далеко не во всех учреждениях. При этом они позволяют провести диагностику значительно быстрее и с





«Мы старались расположить наши центры экстерриториально вокруг Москвы так, чтобы клиентам было удобно ездить из разных районов города. Один центр находится на Северо-Западе Москвы (Ленинградское шоссе, 47), второй центр расположен по адресу Нижегородская ул. 83, на Востоке города, третий – в западном направлении на Ильинском шоссе. Последний центр, который мы сейчас строим, будет располагаться на ул. Обручева (Южное направление). Постепенно мы хотим добавить еще 6 центров по другим магистралям города, чтобы на каждой магистрали у нас был центр, который будет хорошо видно с улицы».

более высоким качеством. Наша цель - сделать использование такого программного обеспечения более доступным и распространенным. Фактически мы говорим о возможности повысить эффективность диагностики в любом медицинском учреждении страны. Для этого мы создали «облачный» ресурс. С его помощью любой врач, допустим, на Дальнем Востоке может зайти на наш сайт, загрузить изображение в программный продукт Siemens, обработать его, выйти и написать заключение. Затраты оказываются минимальными, а эффект может быть колоссальным.

То есть речь идет о совершенно ином виде взаимоотношений с нашей компанией, нежели просто покупка оборудования и его сервисное обслуживание?

Я бы сказал, что мы переходим к совместной деятельности. На сегодняшний день просто продать программу пост-обработки на рынке крайне проблематично.

Предложенный инструмент позволяет расширять спектр использования оборудования без дорогостоящих вложений со стороны клиник, а нам существенно расширить рынок сбыта своих услуг.

Именно таким образом компания планирует выйти в регионы?

Да, мы стараемся вначале предложить этап дистанционного использования нашей инфраструктуры, вторым этапом мы готовы дать им первое или второе мнение по описанию снимков, третьим этапом мы готовы прийти в регион и построить свою сеть.

Расскажите, пожалуйста, о работе сети подробнее: какова пропускная способность, численность персонала, как построена работа радиолога?

Наша пропускная способность составляет от 1800 до 2400 исследований на каждый центр в месяц. Загрузка центра тем выше, чем дольше он работает. В среднем, сеть

загружена на 35-40%. Мы не хотели выкидывать деньги на рекламу до открытия остальных центров ради одной клиники. Мы ждали, когда у нас будет сеть из трех клиник, чтобы уже выходить на рынок с этой сетью. Наша задача в том, что теперь, когда у нас уже есть три центра, сделать нас интересными и для страховых компаний, и для пациентов, и для других клиник.

Численность персонала у нас составляет около 100 человек по всем трем центрам. В том и преимущество данного формата работы сети, что не надо много людей. Если вы сейчас спуститесь вниз, посмотрите – у нас сидят два администратора, два рентген-лаборанта, врач и медсестра. Собственно, все. Небольшое количество персонала медицинского – где-то в среднем человек 20 с учетом трехсменной работы на каждый центр. Получается 60 человек на три центра, плюс административная и офисная.

Для сложных описаний мы привлекаем экспертов. У нас есть внутренние сотрудники, которые отвечают за описания и работают у нас – они централизованы на Ленинградке. Все описания и все задачи стекаются туда, и из центрального офиса они описываются и возвращаются обратно. Если резко возрастает количество описаний, и мы не успеваем охватить весь объем задач текущими ресурсами, то у нас при помощи нашей системы IT есть возможность привлечь быстро сторонних внешних специалистов на одно, три, пять описаний. Мы быстро увеличиваем это количество или быстро его уменьшаем. У нас есть костяк, который распределяет эту задачу. Централизация позволяет нам существенно экономить деньги, иначе в каждом центре было бы нужно больше людей. С трех центров мы собираем достаточно большой объем, плюс к этому мы описываем снимки других центров, это около 1000 снимков в месяц. Вместо того, чтобы держать у себя радиологов, клиники направляют снимки на описание к нам.

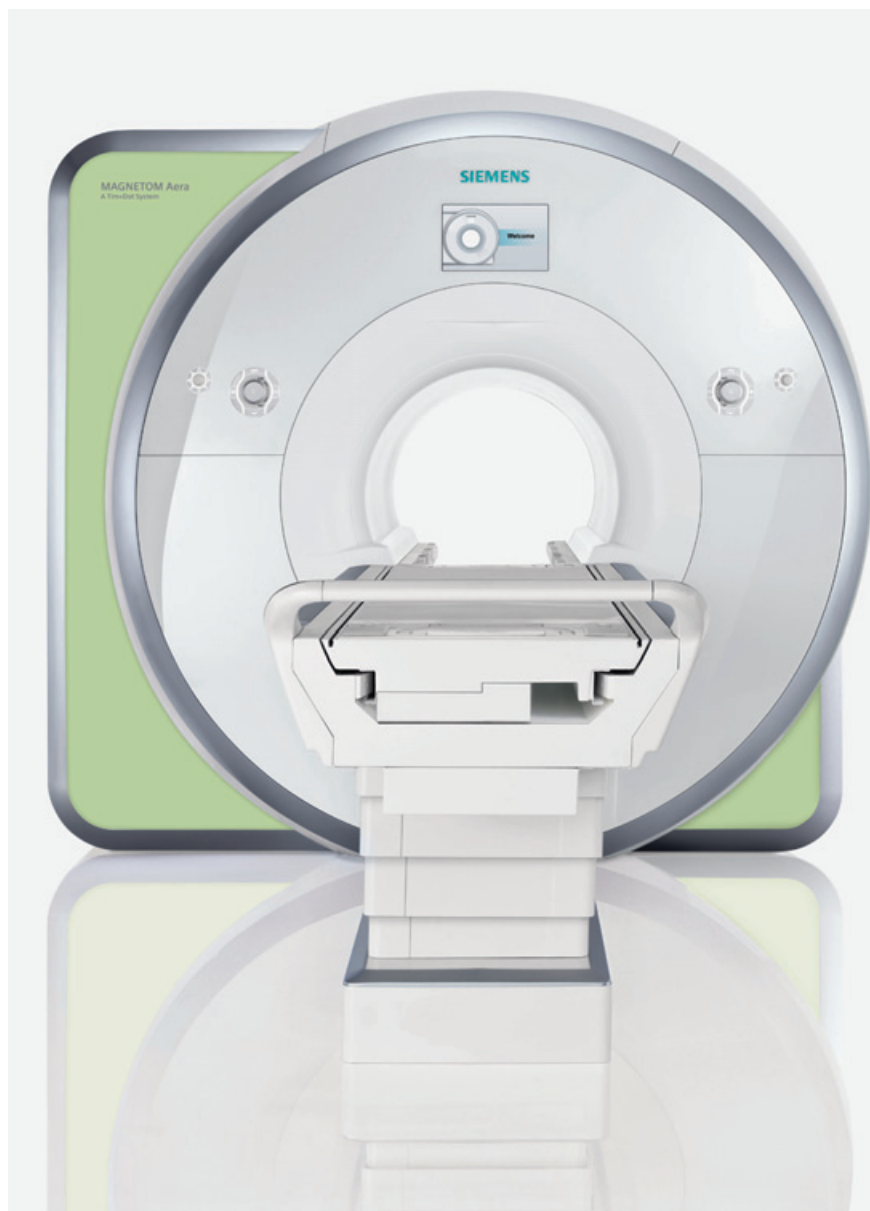В принципе, мы отличаемся во всем от наших конкурентов, кроме одного – у нас до сих пор, как у всех, есть собственное диагностическое оборудование КТ и МРТ.

Получается, основной ваш бизнес – это IT-сервис?

В перспективе, года через 2-3, мы хотим перейти от развития бизнеса путем покупки оборудования - закупать железо ума много не надо - на путь развития через IT-технологии. Для нас идеальной моделью было бы создать такой центр описаний, где сидит 100 радиологов и описывает снимки, полученные во всех других центрах без содержания у себя оборудования. Так, например, работают в Америке: в компании сидят 170 радиологов и делают около 7 млн. описаний в год без оборудования. Это позволяет делать более интеллектуальный бизнес.

Экономическая ситуация остается непростой. Как Вы работаете в этих условиях?

Мы всегда работали на рынке: и в тучные времена, когда баррель нефти стоил сто долларов, и сейчас.



Разное время – разные задачи. В связи с курсом назвать это время радостным ну никак не получается. Цена на услугу в рублях осталась та же, и мы не можем поднять ее в два раза, как поднялся курс. Сроки окупаемости увеличились, доступ к кредитным ресурсам усложнился.

Мы считаем, что каждая ситуация должна создавать новые условия для сотрудничества. Вот, например, если трудность с кредитованием присутствует на рынке, значит, поставщики должны включаться в вопрос рассрочки платежей, приобретения оборудования в лизинг и так далее.

Мы должны реагировать на трудности. И мы сейчас реагируем тем, что предоставляем нашим много-

уважаемым конкурентам возможность пользоваться нашими Siemens программными продуктами, мы создали эту инфраструктуру. Казалось бы, нам невыгодно с одной стороны, с другой стороны мы развиваем те услуги, которые конкуренты не могут сделать сами. Чем больше таких сложных услуг будет продаваться и популяризоваться, тем лучше для нашего бизнеса. Мы стараемся развивать услуги, исходя из текущего момента. Мы готовы к нынешней экономической ситуации, к конкуренции и уверены в нашем успехе. ■

Современная диагностика – кратчайший путь к диагнозу

На востоке Москвы, на территории Национального медико-хирургического Центра стоит скромный бюст хирургу Николаю Ивановичу Пирогову. Именно он в XIX веке был основоположником русской военно-полевой хирургии, создал гипс и наркоз, придумал так называемую «ледяную анатомию». С тех пор наука ушла далеко вперед. Современная медицина уже немыслима не только без рентгеновских аппаратов, но и без компьютерных (КТ) и магнитно-резонансных томографов (МРТ), которые еще сто лет назад могли показаться фантастикой.

Текст: Евгений Степанов (CG), фотографии: Татьяна Матусова, Эльмира Гейдарова.



НМХЦ им. Н.И. Пирогова сегодня является флагманом отечественной хирургии, где проходят около 80 операций в сутки. Для своевременной и точной предоперационной диагностики учреждение оснащено инновационным оборудованием – двухтрубным КТ SOMATOM Definition Flash и сверхвысокопольным МРТ MAGNETOM Skyra производства Siemens. Заведующий отделением рентгенологии №2 Олег Юрьевич Броннов поделился с редакцией журнала «Медицинские технологии» опытом внедрения этих аппаратов в рутинную клиническую практику.

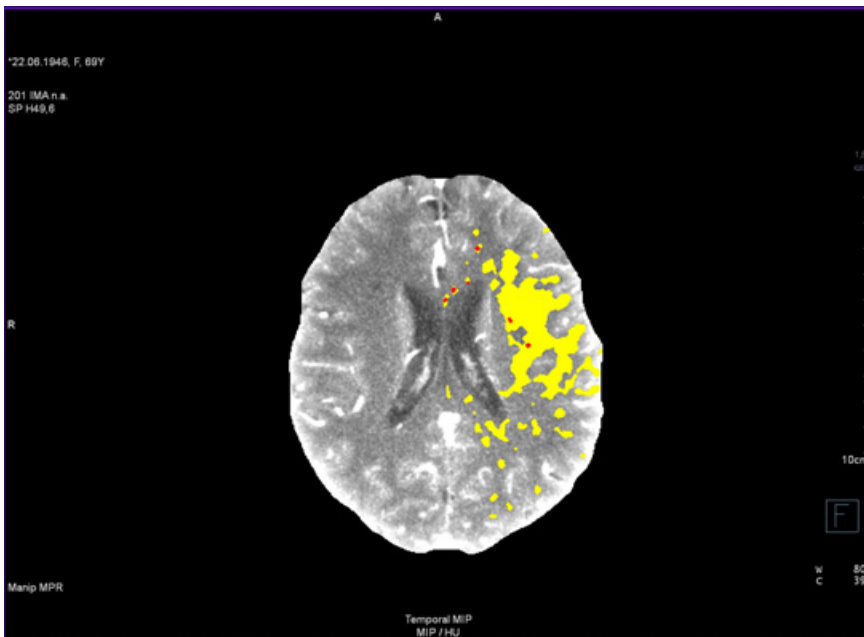


Рис. 1. Обширная зона «пенумбры» у пациента с окклюзией левой средней мозговой артерии

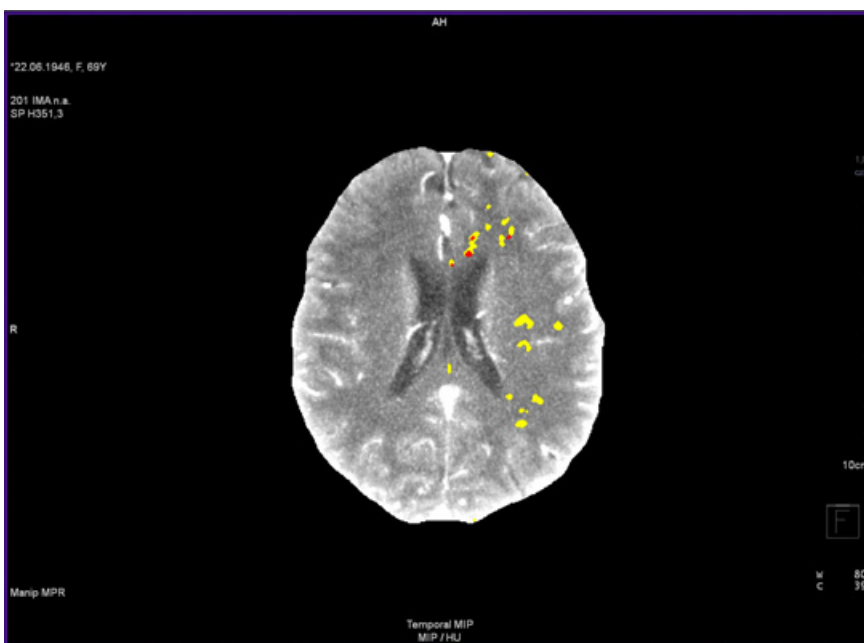



Рис. 2. Тот же пациент после тромболитика, зона «пенумбры» значительно уменьшилась в объеме

Олег Юрьевич, расскажите подробнее про отделение рентгенологии. Сегодня правильная диагностика – это залог успешного лечения и выздоровления пациента. Вы с коллегами являетесь важнейшими звеньями этой цепочки.

В настоящее время структура лучевой диагностики нашего центра включает в себя отделение рентгенодиагностики с кабинетами КТ и МРТ, отде-

ление ультразвуковых исследований и отделение радиоизотопных исследований. Врачи и лаборанты, которые исследуют пациента, первыми отвечают на вопросы хирургов и помогают спланировать будущее лечение. Диагноз может быть плохим или хорошим, но самое главное, чтобы он был правильным. С любым заболеванием можно эффективно бороться, если изначально провести грамотное обследование. Правильный результат – это большая победа, поэтому наши



Олег Юрьевич Бронов, Кандидат медицинских наук.

В 2007 году окончил Военно-медицинскую академию им. С.М.Кирова в Санкт-Петербурге.

С 2008 года проходил интернатуру по специальности «Хирургия», а также работал в отделении рентгенохирургических методов диагностики и лечения Национального медико-хирургического Центра имени Н.И.Пирогова. С 2010 года – врач-рентгенолог рентгеновского отделения отдела лучевой диагностики.

С 2015 года является Заведующим отделением рентгенологии №2 Центра имени Н.И.Пирогова.

специалисты всегда используют при работе основную формулировку: «Грамотное обследование – кратчайший путь к диагнозу».

Насколько загружено сегодня новое оборудование, установленное в 2015 году? Речь идет о КТ и МРТ.

Национальный медико-хирургический Центр им. Н.И. Пирогова носит федеральный статус. В связи с этим мы больше сотрудничаем с регионами. Обследование у нас проходят жители всей страны: от Калининграда до

Владивостока. Вместе с тем мы являемся многопрофильным учреждением и диагностируем больных по таким направлениям как онкология, кардиология, нейрохирургия, неврология и даже травматология. Ежедневно на каждом аппарате обследуются около 25-30 пациентов. Кроме этого, для одного человека может быть сделано несколько исследований. Чем раньше мы поставим правильный диагноз, тем раньше начнется лечение. Порой счет идет на минуты. Недавний случай, к нам поступила женщина с подозрением на ишемический инсульт. Мы оперативно провели КТ-ангиографию брахиоцефальных артерий и артерий головного мозга, КТ-перфузию и подтвердили опасение врачей об изменениях в левом полушарии мозга. С учетом того, что поражение было выявлено оперативно, медики сразу же провели тромболитическую терапию (направленную на восстановление кровотока в сосуде). Практически сразу после тромболитической терапии вся симптоматика регрессировала (что было подтверждено повторной КТ-ангиографией), и пациентка была переведена из реанимации в стационар. В нашей стране диагноз инсульт звучит как приговор. Без оперативного реагирования многие больные погибают или остаются инвалидами. Благодаря своевременному исследованию, в том числе на КТ SOMATOM Definition Flash, диагносты помогают спасти сотни жизней.

Олег Юрьевич, Вы начинали свою профессиональную деятельность как хирург, уже после этого пришли в рентгенологию. Откладывает ли это свой отпечаток?

Когда я работал хирургом, к рентгенологии я относился весьма скептически. В медицинской среде рентгенологов называют «кнопочниками». И после того, как я окупился в это направление, понял, как я ошибался. Как хирурги мы не стоим по пять часов за операционным столом, но наша работа не менее напряженная. Центр многопрофильный и к нам поступают абсолютно разные пациенты. Не забывайте, одно исследование грудной клетки – это примерно 400 срезов. Каждый срез – отдельное изображение. Врачи и лаборанты должны не только уметь правильно «читать» картинку, но и разбираться в новых

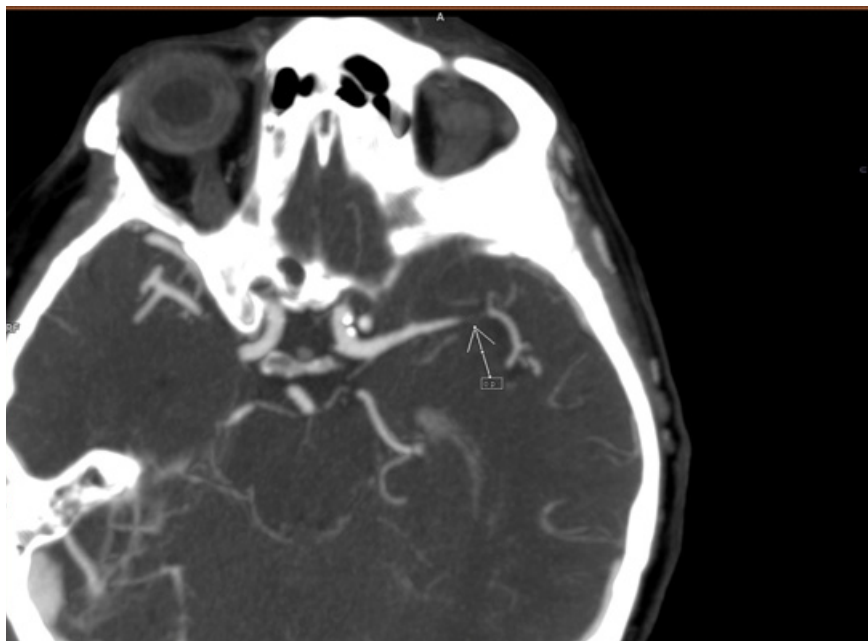


Рис. 3. Окклюзия левой средней мозговой артерии

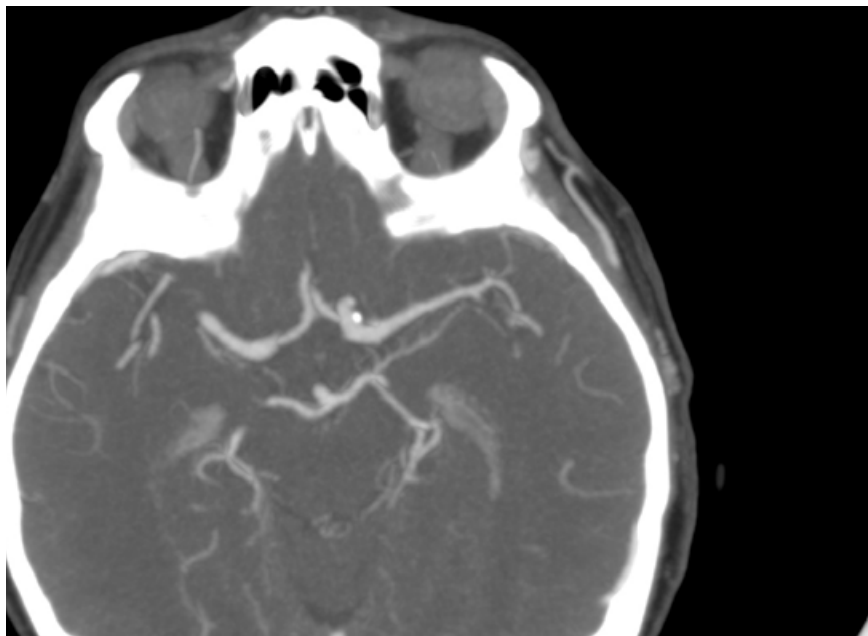


Рис. 4. Реканализация левой средней мозговой артерии после тромболитической терапии

интерфейсах, которые заложены в аппаратах. Возьмем MPT MAGNETOM Skyra. Машина оснащена специализированными клиническими пакетами, позволяющими точно диагностировать онкологические, цереброваскулярные, сердечнососудистые и другие виды заболеваний. Кроме того, базовые приложения используются практически ежедневно. Например, онкологический пакет Onco Suite необходим, когда нужно посмотреть пациента после химиотерапевтического лечения. Есть ли уменьшение очагов, остались ли они

прежними? От этого зависит дальнейшая тактика лечения. Стоит ли отменять или оставлять противоопухолевый препарат. Сегодня томограф позволяет провести сканирование всего тела для стадирования метастазов за один непрерывный проход. Таким образом, от радиолога и рентгенолога зависит то, что дальше будут делать врачи.

Отвечая на вторую часть вопроса, отмечу, что хирургам присуще клиническое мышление. И тут, безусловно, прошлый опыт только помогает, когда

пациента можно оценить не только по радиологической картинке, но и по пониманию того, как будет проходить дальнейшее лечение.

Раз мы заговорили о магнитно-резонансных томографах, расскажите, в чем Вы видите особенность МРТ исследований?

Сразу подчеркну преимущества. Первое – напряженность магнитного поля и скорость работы. Второе – достаточно большое количество клинических протоколов и возможность проведения любых исследований всего тела. Наш аппарат, прежде всего, предназначен для области нейрохирургии. Система MAGNETOM Skyra обеспечивает быстрые протоколы и сниженный уровень шума даже при работе с неконтактными пациентами. В свою очередь, приложения Brain Dot Engine для МРТ головного мозга увеличивают согласованность результатов исследований, в том числе и в случаях изменения условий сканирования в ходе исследования. С точки зрения интерфейса, у Siemens он достаточно user-friendly и легок в использовании. Не секрет, что с высокоточным оборудованием бывает непросто обращаться. Здесь же нет ощущения, что ты в кабине пилота и пытаешься посадить самолет. Машина более лако-

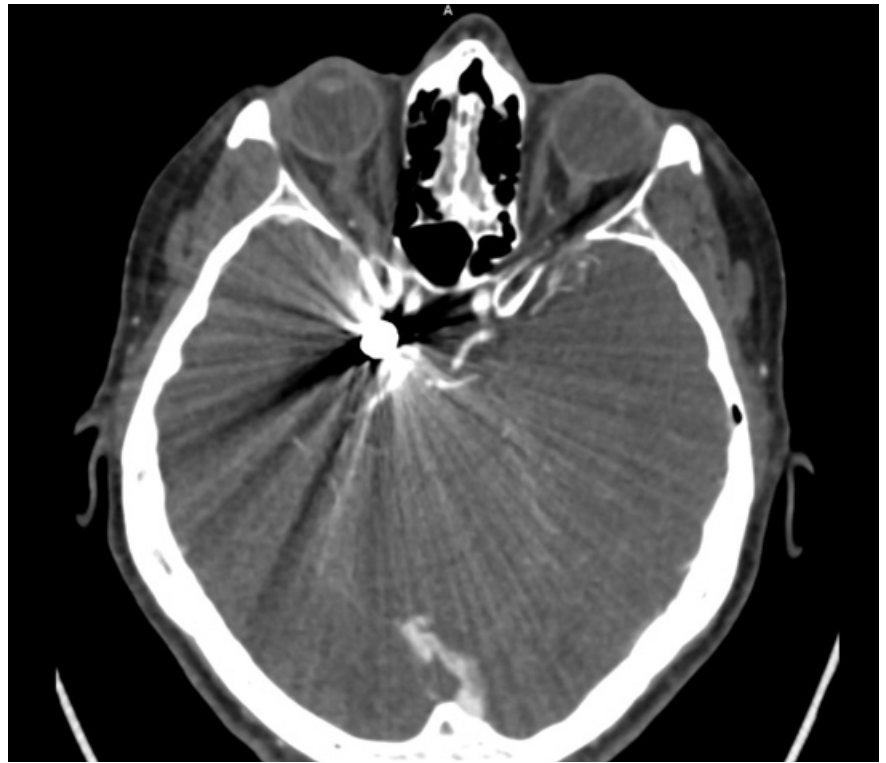

Рис. 5. Выраженные артефакты от спирали, установленной в правой внутренней сонной артерии

нична, но от этого функциональность её не теряется.

Вы упомянули, что улучшилось качество картинки. Стали видеть какие-то новые структуры?

Безусловно. Особенно когда пациенту назначают МРТ с контрастным усилением. Получается более развернутое исследование, позволяющее оценить структуру тканей и клеток организма. Нельзя сказать, что внезапно мы начали видеть то, чего раньше не было. MAGNETOM Skyra является достаточно информативным в классе 3 Тл и позволяет получать изображения высокого качества. Позволю заметить, что после того, как мы начали проводить диагностику на данном оборудовании, доверие врачей-хирургов повысилось. Теперь специалисты хотят, чтобы мы смотрели их пациентов только на этих машинах.

Как обстоят дела с коммуникациями между специалистами? В данном случае, между хирургами из разных областей с врачами-диагностами?

Очень конструктивно. Мы всегда советуемся друг с другом. Потому что два экспертных мнения это всегда лучше, чем одно. Даже при простых рутинных случаях. Это определенная перепроверка того, что ты увидел. Порой проводим мини-консилиум, так называемый междисциплинарный подход: созываем коллег кардиологов, онкологов, урологов, тера-

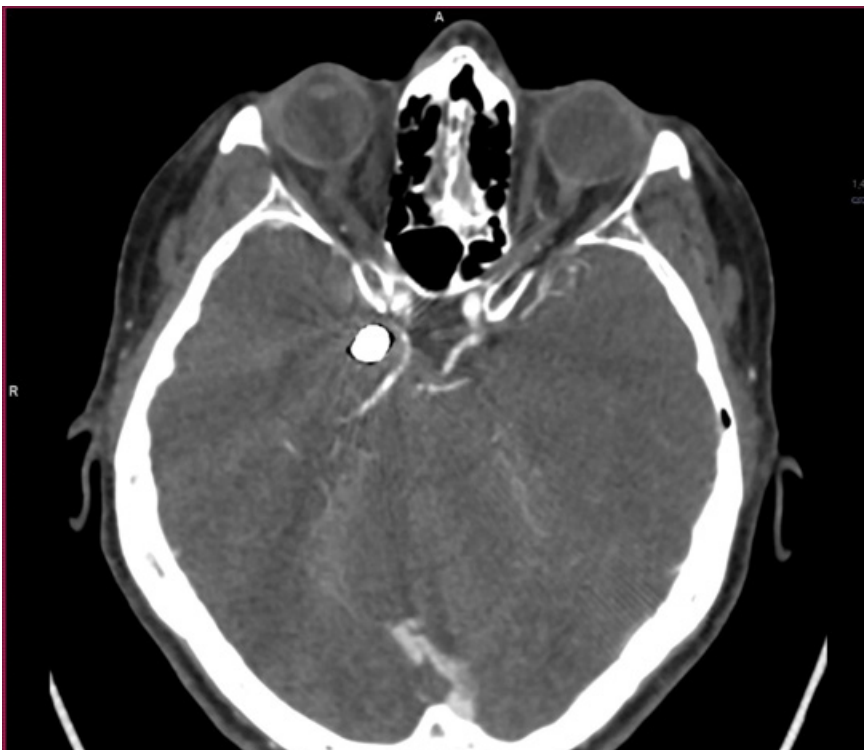

Рис. 6. Значительное уменьшение артефактов после реконструкции с использованием iMAR

певтов и вместе принимаем решение. Легких случаев в медицине никогда не бывает.

Вопросы возникают по пациентам, которые приезжают из регионов уже с готовыми снимками. Как правило, мы их пересматриваем. Это не связано с тем, что изображения сделаны не качественно, а потому что прошло какое-то время. Нужны уже более свежие данные. Прежде всего, это касается онкологических и гематологических заболеваний. К примеру, у нас большое количество пациентов с рассеянным склерозом из зарубежных стран (Канада, Австралия). Выбор в пользу нашей клиники западные специалисты делают неспроста: диагностика на высокоточном оборудовании, хорошее лечение и результаты. В странах с высоким уровнем и продолжительностью жизни наблюдается одна характерная особенность, а именно развитая диагностика заболеваний. От того, насколько своевременно и правильно были проведены исследования пациента, главным образом зависит успех всего лечения. Огромное значение уделяется профилактике и ранней диагностике.

Олег Юрьевич, давайте поговорим о технологиях. Около полугода в Центре им. Н.И. Пирогова работает КТ SOMATOM Definition Flash. Увеличилась ли скорость сканирования?

Данный томограф один из самых загруженных в нашем отделении. Высокая скорость сканирования до 45 см в секунду обеспечивает быстрое и эффективное исследование любых пациентов. К примеру, позволяет осмотреть всю грудную клетку менее чем за секунду и даже обойтись без задержки дыхания. На сканирование области длиной 1 метр требуется лишь около 2 секунд. Пациент проведет на столе всего несколько минут. Кроме того, нарушить отлаженный процесс работы не смогут даже сложные пациенты: беспокойные дети, пациенты с травмами или тучные люди.



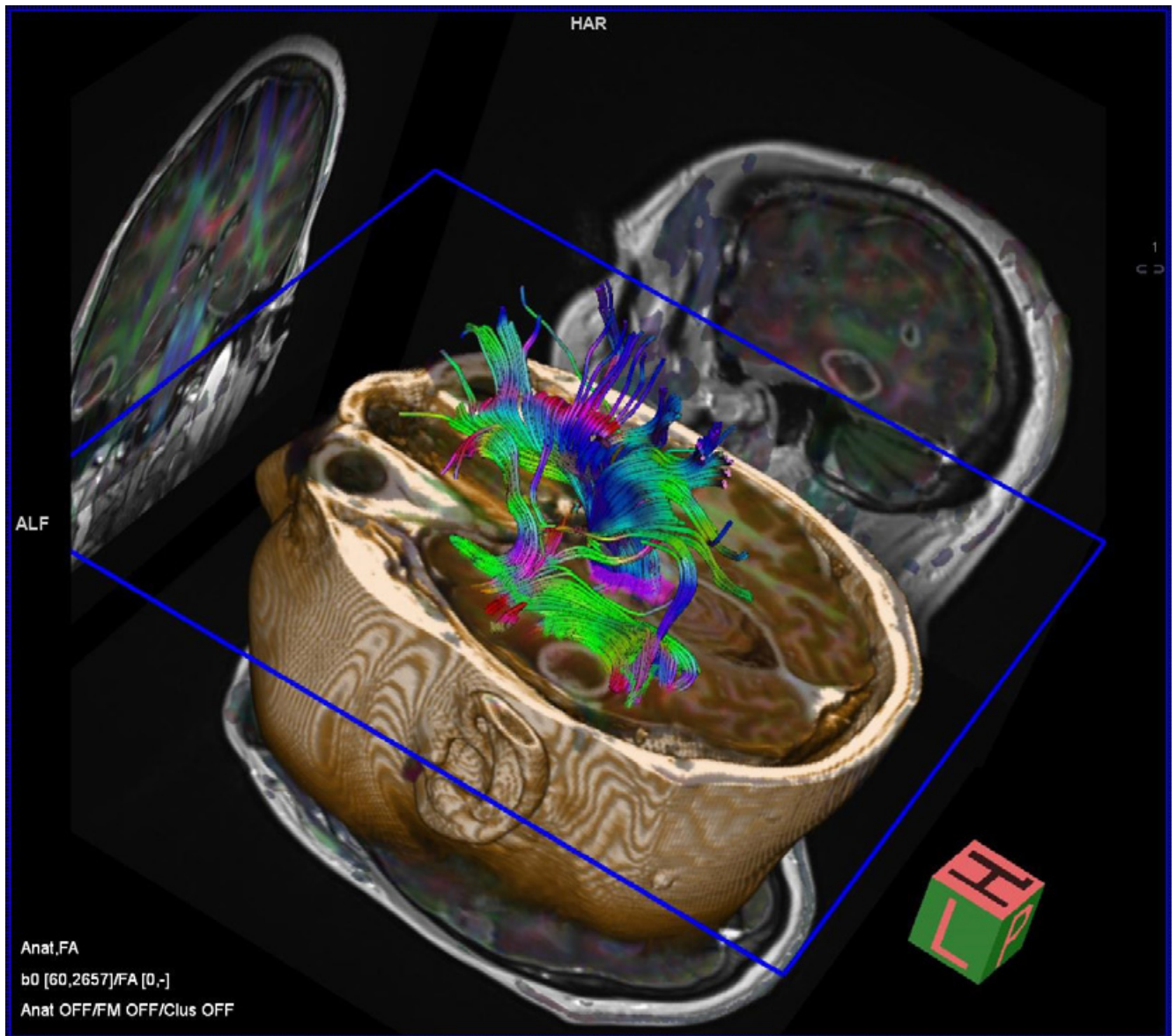
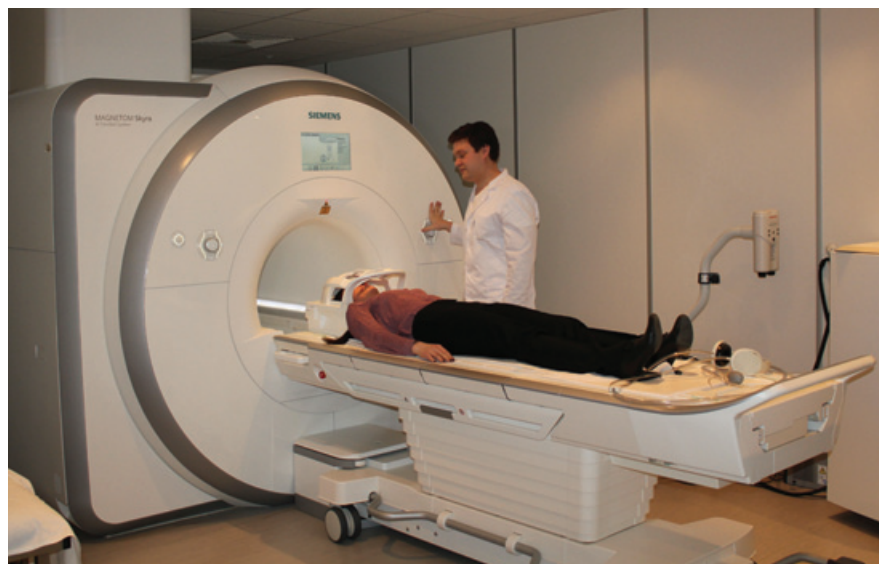
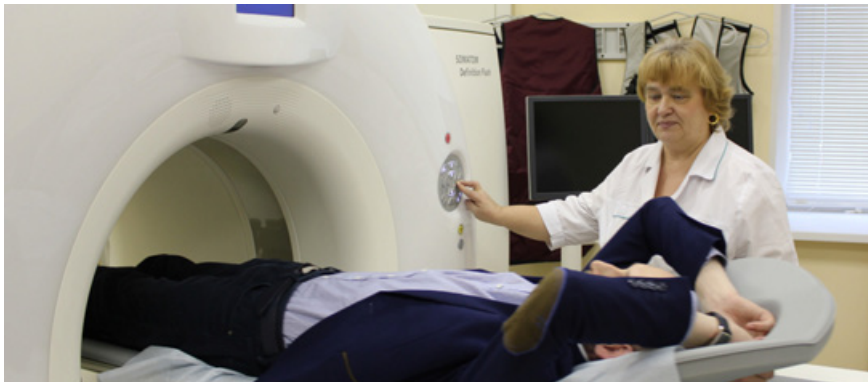
Рис. 7. Использование диффузионно-тензорных изображений (DTI) с наложением на изотропную T1 последовательность после контрастного усиления и построением трактов. Отмечается «огибание» опухолевого образования (глиобластома) трактами, проходящими в белом веществе левого полушария головного мозга.

Это компьютерный томограф с двумя рентгеновскими трубками. Пользуетесь этой возможностью, которая предназначена для экспертных и кардиологических исследований?

Постоянно. Одно из частых исследований – это КТ-ангиография головного мозга. При использовании двух рентгеновских трубок одновременно машина позволяет добиться высоких результатов. Двухэнергетическое сканирование позволяет дифференцировать очаговые, сосудистые поражения без нативного сканирования: с помощью программного обеспечения из одной выполненной серии





с контрастным усилением получаем бесконтрастные изображения и КТ-ангиографию с точным вычитанием костных структур.

Снизилась ли в связи с этим лучевая дозовая нагрузка, получаемая пациентами?

Новое оборудование помогает снизить этот показатель до 50%. В частности, доза при исследованиях сердца и использовании проспективной реконструкции может составлять лишь доли миллизиверта. КТ с двумя энергетическими уровнями обеспечивает оптимальную точность диагностики без увеличения лучевой нагрузки. Наряду с этим специальная функция X-CARE позволяет дополнительно защитить отдельные органы и самые рентгеночувствительные области

тела, например, молочные железы у женщин. Кроме этого, технология CARE kV рекомендует подходящее напряжение трубки с учетом телосложения пациента и исследуемого органа. Особенно это касается молодых девушек. Они бывают очень стройными, и поэтому с ними мы стараемся работать по особому варианту. Теперь мы можем выполнить трехфазное исследование живота и таза с минимальной лучевой нагрузкой.

Чтобы Вы хотели пожелать своим коллегам-диагностам, врачам и хирургам?

Мне бы хотелось, чтобы врачи больше доверяли рентгенологам и современному оборудованию. Всем нам нужно налаживать

в работе мультидисциплинарный подход. Это принцип, когда собираются специалисты разных направлений и обсуждают одну проблему.

Рад, что мультидисциплинарный подход поддерживается и президентом Пироговского центра Шевченко Юрием Леонидовичем, генеральным директором Национального медико-хирургического центра Карповым Олегом Эдуардовичем, заместителем генерального директора по лечебным и научно-образовательным вопросам Ветшевым Петром Сергеевичем. Хочется выразить им за это слова признательности.

Эту концепцию мы внедряем в Центре им. Н.И. Пирогова. Быть командой, начиная от постановки диагноза до завершения лечения. Очень важно, чтобы в отделении лучевой диагностики работала настоящая слаженная группа. Обычно это лаборант и врач. Сегодня необходимо, чтобы лаборанты понимали, что от исследования хочет получить врач, а последние – техническую сторону работы на аппаратах. А для этого нужно непрерывно учиться, тем более сейчас, когда техника совершенствуется очень стремительно. ■

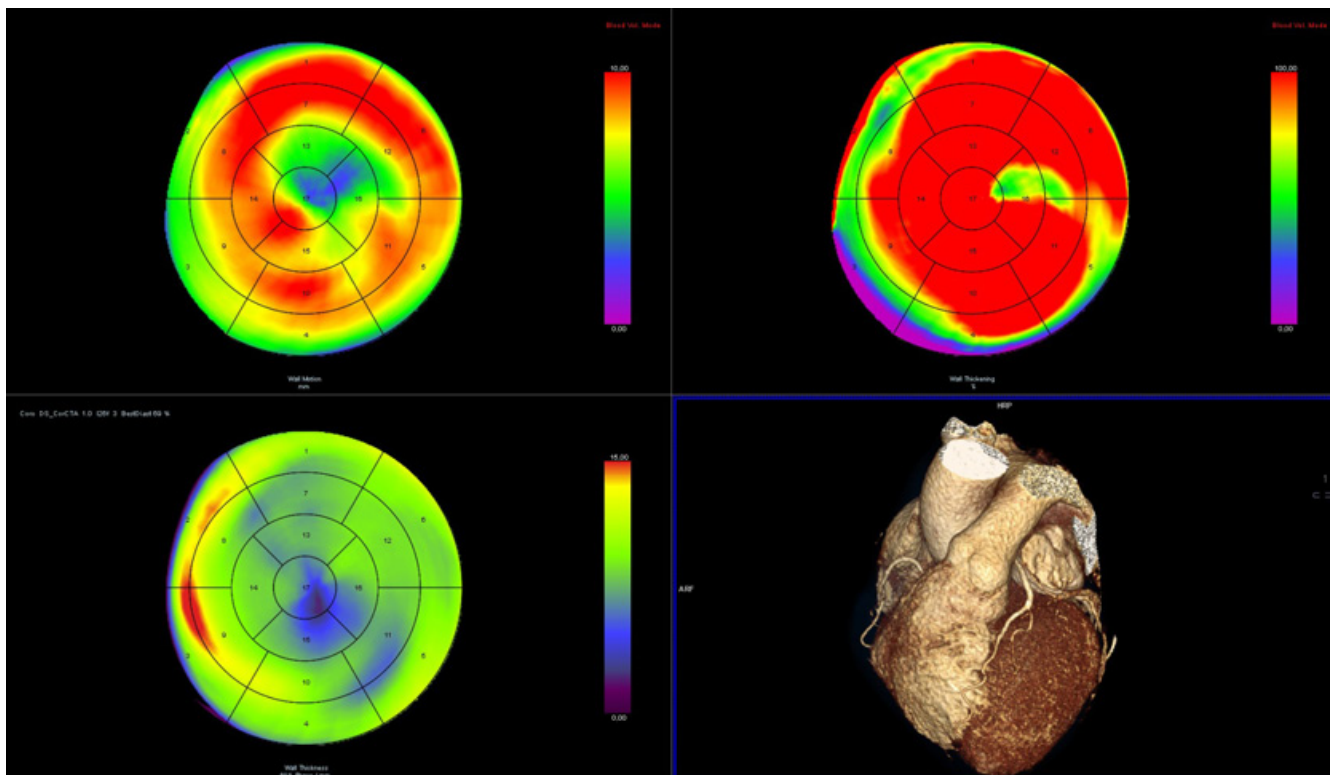
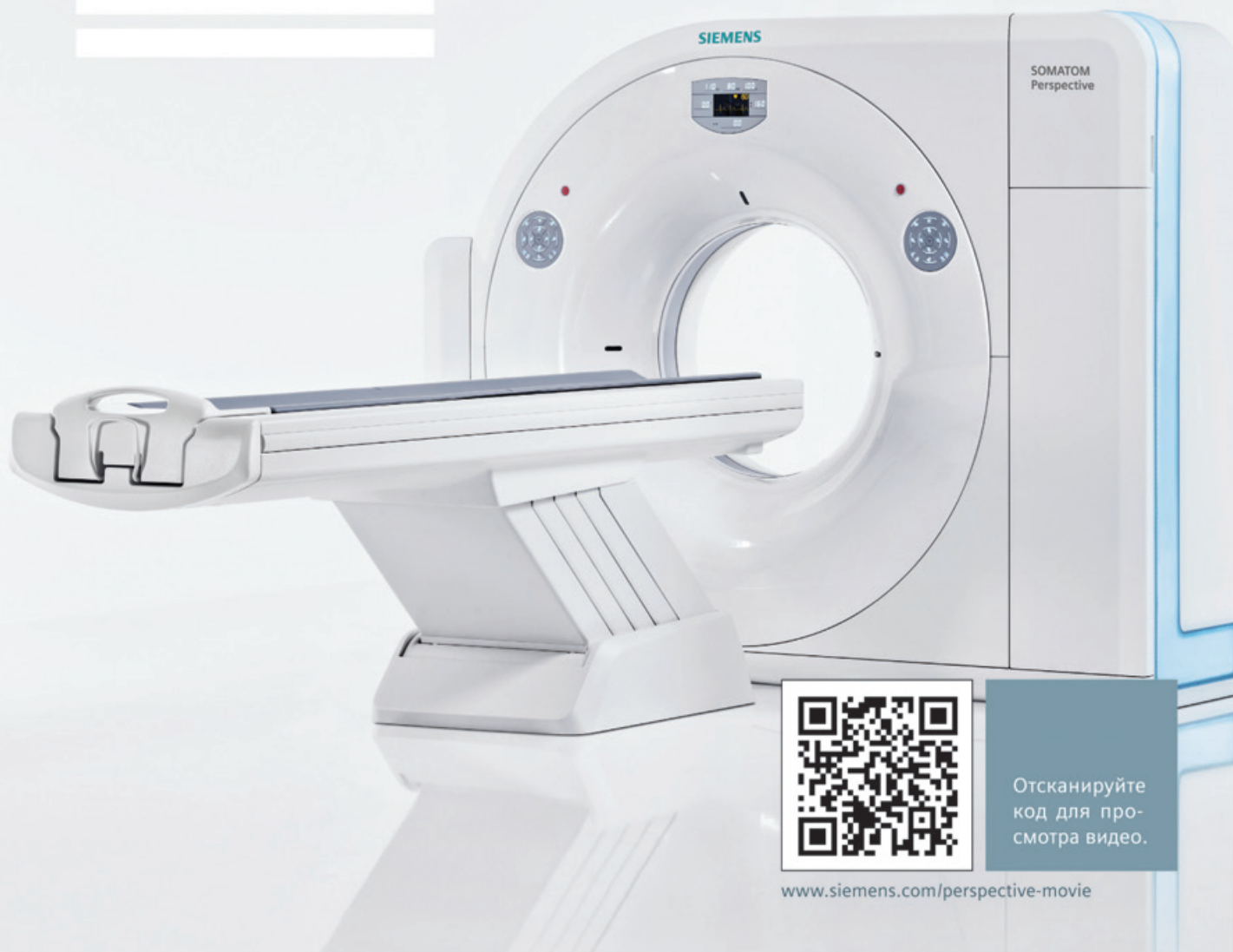

Рис. 8. КТ-перфузия миокарда.

SIEMENS



Эффективный томограф бизнес-класса

SOMATOM Perspective

www.siemens.ru/healthcare

A91CT-9208-A1-7600

Компания Siemens Healthineers приглашает вас в бизнес-класс компьютерной томографии: система SOMATOM® Perspective была от трубки до кожуха спроектирована для повышения медицинской, технической и финансовой эффективности. Было разработано специализированное автоматизированное программное решение, задающее оптимальные параметры сканирования.

Вы получаете высококачественные изображения при низкой лучевой нагрузке, повышенной износостойкости системы с наименьшими затратами на эксплуатацию в классе.

Новая система SOMATOM Perspective – вклад в успешное развитие вашего бизнеса.

Более 1000 лабораторных исследований в день

Референсный центр Siemens Healthineers в лаборатории клинической биохимии Национального научно-практического центра нейрохирургии имени академика Н.Н. Бурденко Министерства Здравоохранения Российской Федерации

Интервью и фотографии: Елена Гарбар

Результаты лабораторных исследований играют важную роль в диагностике, мониторинге и лечении различных заболеваний. Качество выполнения и интерпретации анализов напрямую зависит от качества оборудования, на котором ведется работа лаборатории. Сотрудники лаборатории клинической биохимии научно-практического центра нейрохирургии имени академика Н.Н. Бурденко Минздрава России выполняют около 1000 биохимических и 200 иммунохимических исследований в день. Надежное и производительное оборудование позволяет лаборатории вовремя получать достоверные результаты исследований, которые важны для процесса мониторинга лечения пациентов. Уже более 4 лет команда бизнес-направления Лабораторная диагностика компании «Сименс Здравоохранение» сотрудничает с лабораторией клинической биохимии института. За годы работы лаборатория стала референсным центром Siemens Healthineers в Москве. «Медицинские технологии» поговорили с сотрудниками лаборатории о решениях Siemens Healthineers в области лабораторной диагностики, которые помогают им в ежедневной работе.

Ирина Алексеевна Арефьева
Кандидат биологических наук,
старший научный сотрудник
лаборатории клинической
биохимии ФГАУ ННПЦН
им. академика Н.Н. Бурденко
Минздрава России

Ирина Алексеевна, как давно Вы и Ваши коллеги сотрудничаете с компанией «Сименс Здравоохранение»?

С вашей компанией мы сотрудничаем с 2012 года.

Какие приборы Siemens стоят у Вас в лаборатории?

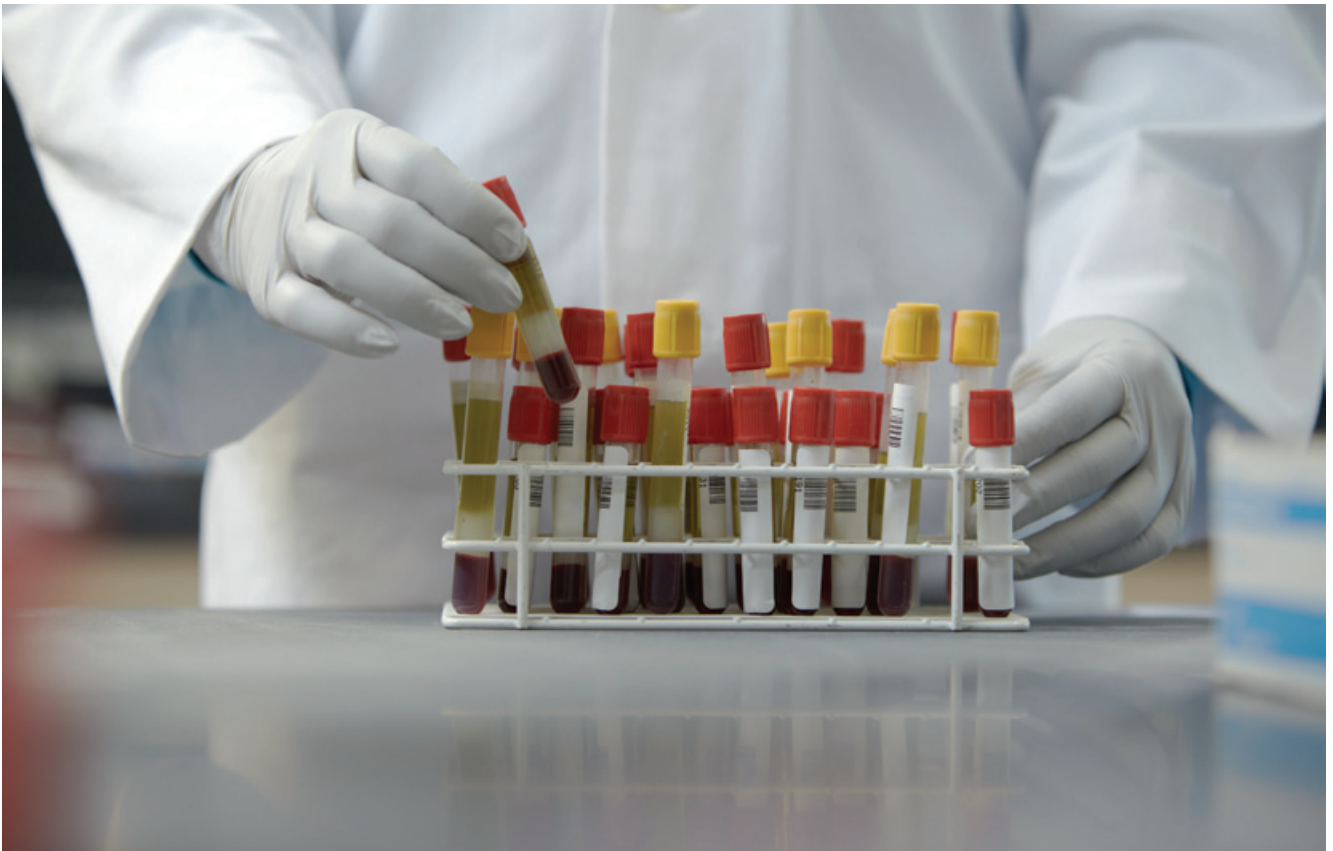
Приборный парк Siemens представлен у нас двумя биохимическими анализаторами Dimension, двумя иммунохимическими анализаторами ADVIA Centaur XP и Immulite 2000 XPi, соединенными между собой интеллектуальным сортером VersaCell, а также

анализатором функции тромбоцитов INNOVANCE PFA200.

В чем Вы видите удобство в работе с оборудованием Siemens?

Удобство работы с аналитическими системами одного производителя заключается прежде всего в том, что пользователь имеет дело с одним дистрибьютором, что позволяет оптимизировать логистику поставок реагентов и расходных материалов, а также обеспечить высокий уровень технического обслуживания приборов. Поэтому выбрав крупного производителя качественного оборудования, каким, без сомнения, явля-





Интегрированные системы Dimension покрывают до 90% нужд лаборатории в проведении биохимических тестов. Системы Dimension предлагают широкий перечень параметров для исследований: общая химия, электролиты, ферменты, иммунохимия, специальные белки, мониторинг лекарственных веществ, тиреоидная панель, токсикология.


ется Siemens, лабораторные специалисты могут, используя широкий ассортимент приборов, предлагаемый компанией, полностью оснастить лабораторию в соответствии со своими потребностями, обеспечив высокое качество выполняемых исследований.

Какие лабораторные тесты Вы делаете на приборах Siemens и какие хотели бы делать?

С помощью анализаторов Siemens мы выполняем около 30 типов биохимических и 25 иммунохимических тестов. В основном это рутинные исследования. Хотелось бы отметить, что очень ценную информацию о пациенте позволяет получить анализатор функции тромбоцитов INNOVANCE PFA200. С его помощью мы можем оценить эффективность использования препаратов у пациентов, получающих двойную антикоагулянтную терапию в связи с операциями на брахиоцефальных сосудах, а также риск интраоперационных кровотечений у больных с врожденными или лекарственно



Автоматический иммунохимический анализатор ADVIA Centaur XP предназначен для исследования проб сыворотки и плазмы. Производительность прибора: до 240 тестов в час. Меню анализатора включает тесты для оценки функции щитовидной железы и репродуктивной системы, онкомаркеры, кардиомаркеры, инфекции и многое другое.



С помощью автоматического иммунохемилюминесцентного анализатора IMMULITE 2000 XPi специалисты могут проводить тестирования проб сыворотки и плазмы (до 200 тестов в час). Перечень определяемых на анализаторе параметров включает: оценку функции щитовидной железы и репродуктивной системы, онкомаркеры, кардиомаркеры, инфекции, маркеры воспаления и прочее. На приборе IMMULITE 2000 XPi также возможно проведение исследований расширенной аллергодиагностики с определением как общего содержания IgE, так и специфических параметров IgE и IgG более чем к 450 аллергенам и аллергопанелям (в соответствии со стандартами Всемирной Организации Здравоохранения).



VersaCell – это роботизированная преаналитическая станция, обеспечивающая распределение первичных пробирок между подключенными к ней анализаторами. Станция служит для автоматизации ручных манипуляций и минимизации человеческого фактора при сортировке, постановке и обработке пробирок.

индуцированными нарушениями тромбоцитарного звена гемостаза. Мы с удовольствием расширили бы свое меню добавлением таких тестов, как витамин D, BRAHMS прокальцитонин и D-димер. Надеемся, что такая возможность вскоре представится.

Как, по Вашему мнению, должна строиться работа в лаборатории будущего, идеальной лаборатории?

Бурное инновационное развитие за достаточно короткое время превратило лабораторию в высокотехнологичное производство, требующее совершенно других подходов к работе. Кроме квалифицированных лаборантов-технологов, обеспечивающих работу весьма сложного современного оборудования, необходимы специалисты с высшим образованием, отвечающие за преаналитический, аналитический и постаналитический этапы. На первом (преаналитическом) этапе требуются менеджеры, способные обеспечить эффективную организацию работы лаборатории, используя так называемые индикаторы качества. На аналитическом этапе необходима работа специалистов по качеству, отвечающих за точность выполняемых лабораторией исследований. А на третьем этапе должны быть задействованы опытные врачи клинической лабораторной диагностики, призванные помогать клиницистам правильно интерпре-

тировать полученные результаты, максимально эффективно используя выданную лабораторией информацию. Сложенная работа всех этих специалистов может обеспечить качество, способное удовлетворить самого взыскательного клиента.

За каким оборудованием или тенденциями будущее в лабораторной диагностике?

В настоящее время уже наметились две основные тенденции развития лабораторной диагностики. Это автоматизация и использование так называемых РОСТ анализаторов (Point of Care Testing - исследования, проводимые непосредственно в месте оказания медицинской помощи). Автоматизация стимулирует создание крупных лабораторий, выполняющих огромное количество рутинных исследований за достаточно короткое время. А использование технологий РОСТ в комплексе с современными лабораторными информационными системами позволяет клиницистам получать необходимую информацию непосредственно в присутствии пациента и реагировать на нее максимально быстро. ■

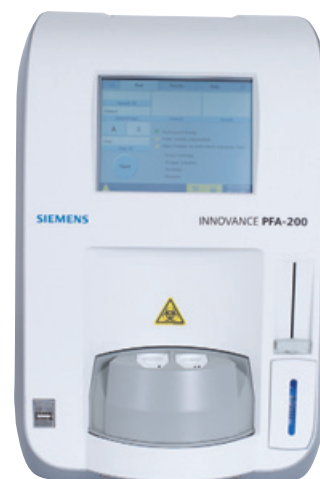Алексей Владимирович Мошкин

Кандидат медицинских наук, заведующий лабораторией клинической биохимии, ФГАУ ННПЦН им. академика Н.Н. Бурденко Минздрава России


Алексей Владимирович, как Вы оцениваете текущее взаимодействие между лабораторной службой ННПЦН им.Н.Н. Бурденко Минздрава России и компанией «Сименс Здравоохранение»?

На сегодняшний день мы очень плотно взаимодействуем со специалистами компании «Сименс Здравоохранение». В частности, готовим совместные семинары пользователей, симпозиумы и отдельные доклады на конференции и, как референс центр, на своей базе проводим мастер-классы. Особенно приятно осознавать, что это взаимовыгодное сотрудничество – обе стороны могут делиться и обмениваться опытом, знаниями, приносить новые веяния и тенденции в лабораторное сообщество. Именно такое сотрудничество в конечном итоге улучшает качество клинической лабораторной диагностики и обеспечивает безопасность пациентов, что является одной из ключевых задач здравоохранения в целом. ■

* Siemens предлагает решения для проведения исследований «рядом с постелью пациента». Компактные и производительные анализаторы позволяют определять параметры кислотно-основного состояния, проводить исследования мочи, мониторинг диабета, получая результаты в самые короткие сроки.



Система INNOVANCE PFA 200 позволяет быстро оценить функциональную активность тромбоцитов. Прибор работает на одноразовых картриджах и позволяет получить результат уже через 8-10 минут. На данный момент анализатор проводит скрининг функции тромбоцитов, выявляя врожденные нарушения, влияние нестероидных противовоспалительных препаратов и ингибиторов P2Y12 рецепторов, что помогает существенно снизить объем интраоперационных гемотрансфузий, а также оценить эффективность антиагрегантной терапии.



Витамин D

Витамин D – это жирорастворимый витамин, осуществляющий регуляцию кальциево-фосфорного обмена. Витамин D имеет большое значение для формирования костей и сохранения их прочности и здоровья. Дефицит витамина D может развиваться в результате недостаточного нахождения на солнце, недостаточного потребления витамина D с пищей, снижения всасывания, нарушения метаболизма или резистентности к витамину D. На данный момент тест находится на регистрации в РФ.

Прокальцитонин (ПКТ)

Прокальцитонин (ПКТ) является биохимическим маркером для ранней диагностики, мониторинга терапии сепсиса и оценки синдрома системной воспалительной реакции (ССВР).

Определение ПКТ является чувствительным и высокоспецифичным тестом для выявления тяжелой бактериальной инфекции. У пациентов с сепсисом рост уровня ПКТ напрямую связан с усугублением тяжести инфекции.

Анализ концентрации ПКТ повышает точность оценки риска развития сепсиса и обеспечивает контроль эффективности назначенной терапии.

D-димер

D-димер – это продукт распада фибрина, небольшой фрагмент белка, присутствующий в крови после разрушения тромба (процесс фибринолиза). Повышенный уровень D-димера обнаруживается при многочисленных состояниях, связанных с активацией коагуляции (синдром диссеминированного внутрисосудистого свёртывания крови, тромбоз глубоких вен, тромбоэмболия легочной артерии, массивные повреждения тканей или хирургические операции, сердечная недостаточность, инфекции, воспаления, неопластические состояния). Определение концентрации D-димеров в плазме крови используется для диагностики патологического тромбообразования.





SIEMENS

Реклама

http://healthcare.siemens.ru/laboratory_diagnostics

Решения Siemens Healthineers для лабораторий

Настало время вместе создавать Здравоохранение будущего

Совершенство в технологиях. Новаторство в медицине.

Расширьте возможности Вашей лаборатории вместе с нашей компанией. Siemens Healthineers продолжает создавать специализированные решения в области лабораторной диагностики, предлагая Вам решения для повышения эффективности работы лабораторий.

Богатый выбор наших анализаторов (для иммунохимии, клинической химии, гематологии, исследований гемостаза, диагностики и мониторинга диабета, анализа мочи и анализа газов крови и проч.) в сочета-

нии со средствами для автоматизации, инструментами управления рабочими и информационными процессами в лаборатории, а также широким меню тестов позволяет предоставлять нашим клиентам решения для нужд каждой конкретной лаборатории.

Команда Siemens Healthineers нацелена на результат, индивидуальный подход и поддержка каждого клиента позволяет усовершенствовать рабочие процессы и улучшить эффективность работы Вашей лаборатории.

Протонная терапия с размещением томографа в бункере

Онкологический центр OncoRay (Дрезден, Германия) – один из первых в мире научно-исследовательских институтов, где в бункере протонной терапии используется компьютерный томограф, установленный на рельсах. Преимущества такого размещения подтверждаются врачами и медицинскими физиками: томограф позволяет получать изображения диагностического качества непосредственно перед процедурой и, таким образом, поддерживает гибкое планирование лучевой терапии, максимально приближенное к пациенту.

Текст: Ирен Дичи, фотографии: Детлеф Шнайдер.

Размещение компьютерного томографа (КТ) непосредственно в бункере для проведения терапии с контролем по изображению оказалось весьма полезным для дистанционной лучевой терапии. Клинические исследования позволили предположить, что для целого ряда опухолей можно улучшить конечный результат лечения, выполняя КТ-исследование непосредственно перед сеансами лучевой терапии [1, 2]. Именно поэтому специалисты центра OncoRay (Дрезден, Германия) начали применять данный принцип в современном центре протонной терапии университетской клиники Дрездена. В виду, в основном, экспериментального характера протонной терапии (впервые начала применяться в клинической практике в Европе

«КТ-сканирование с использованием двух энергий позволяет нам получить дополнительную информацию о тканях, которые будут подвергнуты облучению. Это важная особенность, которая дает возможность гораздо лучше прогнозировать пробег протонов в тканях во время терапии».

Кристиан Рихтер,
PhD, руководитель научно-исследовательской группы центра OncoRay, Дрезден, Германия

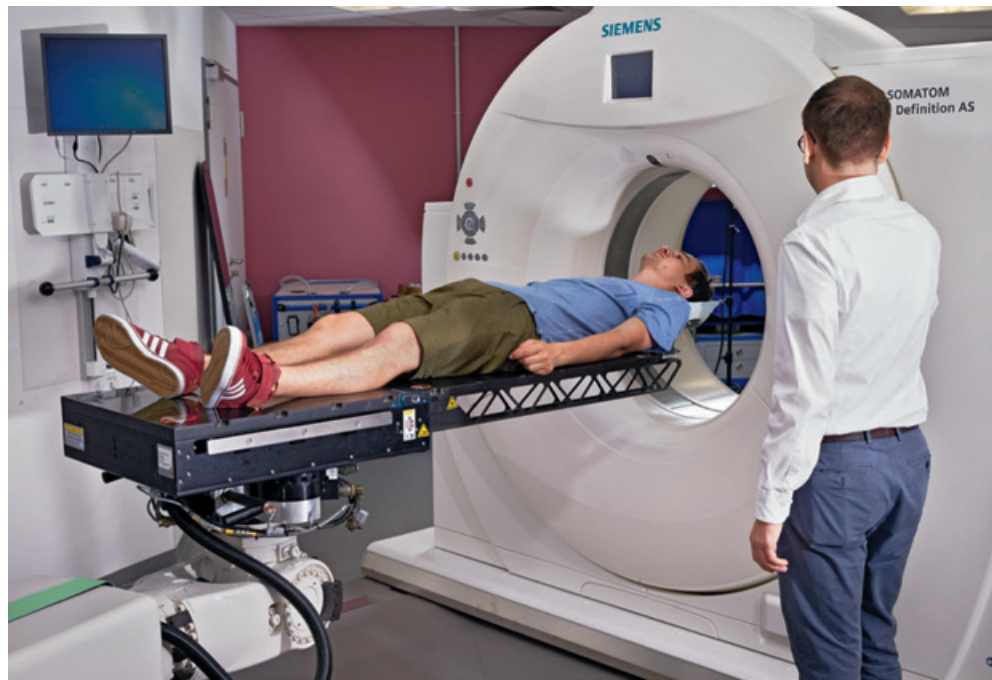

и США с начала 1980-х гг.), которая еще не является стандартной методикой лечения рака, существует лишь несколько исследований, посвященных опыту использования томографа в бункере. Впрочем, «мы убедились в клинических преимуществах такого подхода и уверены, что КТ-исследование непосредственно в бункере исключительно важно для оптимального проведения протонной терапии», заявил Кристиан Рихтер, PhD, руководитель научно-исследовательской группы в этом центре.

Врачи и медицинские физики из Дрездена стали первопроходцами в применении данного подхода. Несмотря на то, что клинические преимущества еще предстоит доказать с помощью исследований, специалисты, применяющие КТ в процедурной, весьма довольны результатами. «После восьми месяцев применения мы не сомневаемся, что использование КТ в процедурной более чем оправдано», сообщила проф. Мехтхильд Краузе, MD, радиационный онколог в университетской клинике и руководитель группы в центре OncoRay.

Гибкая стратегия лечения, направленная на пациента

В чем преимущества от применения КТ в бункере для пациента? Почему команда OncoRay из Дрездена так горячо выступает за этот подход? Первое достоинство – верификация точного расположения целевого объема облучения непосредственно перед сеансом; что при протонной терапии еще более важно, чем при обычной лучевой терапии. «Иногда целевые зоны смещаются между сеансами облучения – например, предстательная железа, – объяснила Краузе. – Протонная терапия допускает лишь небольшое отклонение от плана облучения, а размещение КТ в бункере позволяет нам проверить, остаемся ли мы в рамках допустимых допусков». Предстательная железа способна перемещаться, другие органы могут уменьшаться во время терапии; также возможны определенные изменения в анатомии. «К примеру, околоносовые пазухи обычно заполнены воздухом, однако из-за воспаления они могут временно наполняться жидкостью; применение облучения к такой изменившейся цели означает,



Центр OncoRay (Дрезден, Германия) – один из первых в мире научно-исследовательских институтов лучевой терапии, где в отделении протонной терапии используется компьютерный томограф, установленный на рельсах.

что распределение дозы изменится», – добавила Краузе.

Этот аспект лечения – определение изменений, пусть даже небольших, в организме пациента – с самого начала, было важной клинической задачей для команды OncoRay. «Это очень важно для того, чтобы обеспечить безопасную протонную терапию для пациентов, поскольку мы можем быть уверены, что протоны воздействуют на нужный объем», – пояснила Краузе. Если изменения в организме пациента выйдут за границы четко определенного безопасного диапазона, процедура будет прервана для того, чтобы изменить план лечения.

До настоящего времени данная задержка означало потерю времени и дополнительные сеансы терапии. Однако, размещение томографа в бункере с возможностью проводить планирование терапии, откроет путь к гибким стратегиям пациент-ориентированной терапии на основе КТ-изображений, полученных прямо перед бункером. Врачи смогут реагировать на анатомические изменения прямо тогда, когда пациент находится в бункере. «Этот вариант пока что относится к будущему, и мы работаем над возможностями его реализации», – заявил медицинский физик Кристиан Рихтер, – однако нынешние

исследования позволяют предположить, что мы плавно движемся к адаптации планов лучевой терапии в реальном времени прямо в бункере».

Планировка бункера в Дрездене соответствует этому заявлению: с самого начала работы центра протонной терапии в декабре 2014 г. частью этого впечатляющего учреждения был томограф SOMATOM Definition AS Open компании «Сименс» на основе передвижного гентри с апертурой 80 см. Команда из Дрездена сделала выбор в пользу компании «Сименс» в первую очередь благодаря наличию такой полезной возможности, как поддержка двухэнергетического режима.

Мобильный гентри системы SOMATOM Definition AS Open с широким туннелем позволяет пациенту оставаться в одной и той же лечебной укладке, как при КТ-исследовании, так и при фактическом облучении протонами. После сканирования, при котором гентри перемещается относительно пациента, стол достаточно лишь повернуть примерно на 90 градусов, установив его в точно заданное положение для облучения.



«После восьми месяцев применения мы не сомневаемся, что использование КТ в процедурной более чем оправдано».

Мехтхильд Краузе, MD, радиационный онколог в университетской клинике и руководитель группы в центре OncoRay

Увеличение контрастности тканей за счет двухэнергетического режима

Одной из весьма впечатляющих особенностей томографа SOMATOM Definition AS Open для команды OncoRay стала опция сканирования с двумя энергетическими уровнями. «Это важное усовершенствование для протонной терапии, – заявил Рихтер. – Двухэнергетический режим дает нам дополнительную информацию о тканях, подлежащих терапии, что очень важно для планирования облучения. Имея точную информацию о составе тканей на пути пучка, мы можем гораздо лучше прогнозировать пробег протонов во время терапии». Это помогает оптимизировать план облучения, сократить допуски для безопасности: протоны оказывают воздействие именно там, где запланировали врачи, не влияя на здоровые ткани. Определение контуров целевого объема и его положения относительно органов,

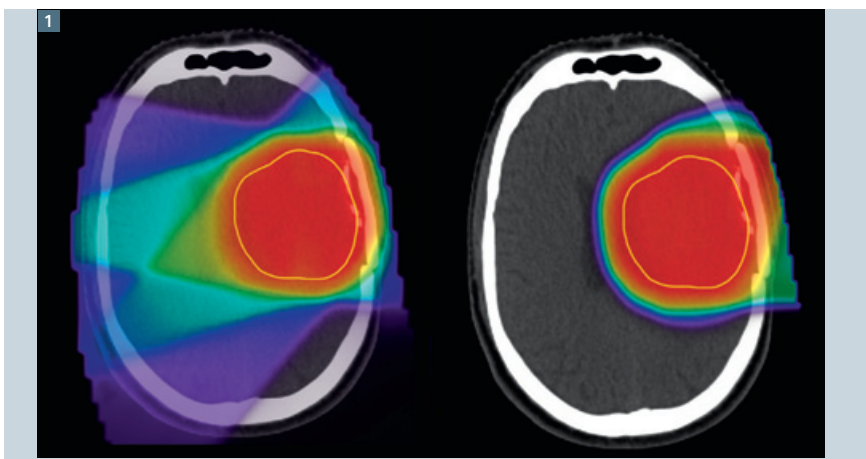
подверженных риску, выглядит более эффективным при использовании двухэнергетического режима. «Мы четко видим эти преимущества в процессе визуализации, – объяснил Кристиан Рихтер, – и теперь выполняем исследование по оконтуриванию для того, чтобы установить, влияет ли это на клиническое применение и можно ли оценить это количественно».

Более того, сканирование с двумя энергетическими уровнями не только улучшает контрастность тканей, но и устраняет артефакты. «К примеру, если у пациента в теле есть металлические фрагменты, например, искусственный тазобедренный сустав или даже зубные протезы, это может вызывать серьезные артефакты при обычном КТ-исследовании, – рассказал Кристиан Рихтер. – Двухэнергетический режим позволяет существенно уменьшить проявления этих артефактов – это важное преимущество, обусловленное физикой

исследования». Теперь команда из Дрездена планирует определить, какие из этих усовершенствований в визуализации реально полезны для пациентов; Рихтер предполагает, что уже через несколько месяцев у них будет достаточно данных для того, чтобы представить новые факты.

Исследование включает всех пациентов

За первые восемь месяцев после начала работы команда OncoRay пролечила с использованием протонной терапии примерно 70 взрослых и детей. Они предполагают, что к концу 2015 г. количество пациентов, подвергшихся протонной терапии, достигнет примерно 100–110 человек. Предварительно, каждый пациент должен дать согласие на участие в наблюдательном исследовании; еще одним требованием является то, чтобы опухоль была на излечимой стадии. Проф. Краузе и ее команда привлекают к исследованию пациентов из своего собственного отделения в клинике лучевой терапии и радиационной онкологии Университета Дрездена. «Многие онкологические больные звонят по общедоступному телефону центра OncoRay по своей собственной инициативе, поскольку возлагают большие надежды на этот новый вид терапии. Впрочем, лишь некоторые из них являются кандидатами на протонную терапию. Протонная терапия эффективна для пациентов с локально расположенными опухолями, которые могут быть излечены путем локализованной лучевой терапии. В этом случае, протонная терапия практически не оказывает влияние на чувствительные здоровые ткани, которые находятся рядом с опухолью», – сооб-



1 Сравнение планов фотонной (слева) и протонной (справа) терапии для одного и того же целевого объема. Протоны оказывают воздействие именно там, где запланировали врачи, не влияя на здоровые ткани. Предоставлено центром OncoRay, Дрезден, Германия

шила Мехтхильд Краузе. Пациенты, у которых опухоль распространилась по организму, в первую очередь нуждаются в медикаментозном лечении и т. п.

До настоящего времени команда протонной терапии в Дрездене сфокусировала внимание на опухолях, расположенных в головном мозге, в основании черепа, в забрюшинном пространстве брюшной полости и в тазовой области. «Мы постепенно добавляем к своим протоколам и другие органы, например легкие», – отметила Краузе. Центр рассчитан на то, чтобы принимать до 400–500 пациентов в год, однако на этих ранних этапах команда действует не спеша, приобретая опыт работы с высокотехнологичным оборудованием и тщательно исследуя результаты терапии.

Важной частью обучения является получение определенных фактов, каким образом, КТ на рельсах, установленный в бункере с использованием двухэнергетического режима может улучшить лечение (а в конечном итоге и результаты) для пациентов. ■

Ирен Дичи – удостоенный наград научный и медицинский журналист из Швейцарии. Она готовит материалы для СМИ, например для газеты *Neue Zürcher Zeitung (NZZ)*, и для частных учреждений. Она опубликовала несколько книг; последняя из них посвящена 600-летней истории швейцарской больницы в Биле.

Дополнительная информация


www.siemens.com/imaging-for-RT

Список литературы

- 1 Dawson LA, Sharpe MB: Image-guided radiotherapy: rationale, benefits, and limitations. *Lancet Oncol.*, 2006 Oct;7(10):848-58.
- 2 Ghilezan M, Yan D, Martinez A. Adaptive Radiation Therapy for Prostate Cancer. *Seminars in radiation oncology.* 2010;20(2):130-137. doi:10.1016/j.semradonc.2009.11.007.

Томограф необходимо отключать во время терапии.

Результаты, о которых сообщают здесь клиенты концерна «Сименс», были получены с помощью имеющихся у них уникальных конфигураций. В связи с отсутствием «стандартной» конфигурации для лечебного учреждения и наличием множества изменяемых факторов (размер учреждения, состав пациентов, уровень внедрения ИТ и пр.), нельзя гарантировать, что другие пользователи смогут достичь аналогичных результатов.



OncoRay поддерживает работу первого центра протонной терапии в восточной Германии. Строительство заняло всего три года и было закончено в 2014 г.

Первопроходцы в Германии

Дрезденский научно-исследовательский институт онкологии OncoRay был основан в 2005 г. и является первопроходцем в области протонной терапии и в других научных областях. Институт OncoRay работает в тесном сотрудничестве с Институтом радиационной онкологии Гейдельберга (HIRO) – еще одной передовой немецкой организацией, ведущей исследования в области лучевой терапии. Эти две научных организации, OncoRay в Дрездене и HIRO в Гейдельберге, образуют совместный научный центр, который называется Национальным центром радиационных исследований в онкологии (Германия). Институт OncoRay главным образом финансируется Немецкой ассоциацией Гельмгольца, а также грантами для организаций от Федерального министерства образования и науки Германии. Несколько миллионов евро, вложенных в центр протонной терапии и в научное здание института OncoRay, были получены в рамках «Инициативы высокого качества» федеральной земли Саксонии, от клиники Университета Дрездена и от центра Гельмгольца Дрездена-Россендорфа.

Институт OncoRay управляет работой первого центра протонной терапии в восточной Германии. Строительство заняло всего три года и было закончено летом 2014 г. Полгода спустя, в середине декабря 2014 г., первые онкологические больные начали проходить процедуры облучения в отделении протонной терапии. Кристиан Рихтер вспоминает: «Нам потребовалось немало усилий, чтобы организовать все и начать работу, как с технической, так и с административной стороны, однако в сравнении с другими центрами протонной терапии в разных странах все прошло очень быстро и гладко».

Протонная терапия пойдет на пользу каждому пятому пациенту

Спустя 25 лет после первого применения протонной терапии в клинических условиях в медицинском центре Университета Лома-Линда (США) этот лечебный метод по-прежнему считается экспериментальным. «Мы знаем лишь несколько видов опухолей, для которых, согласно фактам, протонная терапия оказывается эффективнее обычной фотонной», – сообщила проф. Мехтхильд Краузе, радиационный онколог, заместитель руководителя клинического отдела и руководитель отделения трансмиссионной радиационной онкологии в центре OncoRay. Впрочем, есть определенные типы опухолей, в которых лишь пучок протонов способен аккумулировать дозу, необходимую для уничтожения злокачественных клеток. «Это относится к некоторым опухолям в основании черепа или к опухолям глаз», – пояснила она. Для этих типов опухолей протонную терапию все чаще начинают считать клиническим стандартом. То же относится и к опухолям головного мозга у детей. Мехтхильд Краузе утверждает, что «протонная терапия с меньшей вероятностью нанесет повреждения развивающемуся мозгу, чем обычная лучевая терапия, поэтому дети меньше страдают от побочных эффектов и имеют больше шансов на восстановление после терапии». Однако для большинства опухолей пока что не существует клинических исследований, которые доказали бы превосходство того или иного метода. Как и другие эксперты, проф. Краузе полагает, что примерно пятая часть всех пациентов, проходящих лучевую терапию, ощутит преимущества протонной терапии по сравнению с обычной лучевой терапией.

Раздвигая границы: десять лет КТ с двумя трубками

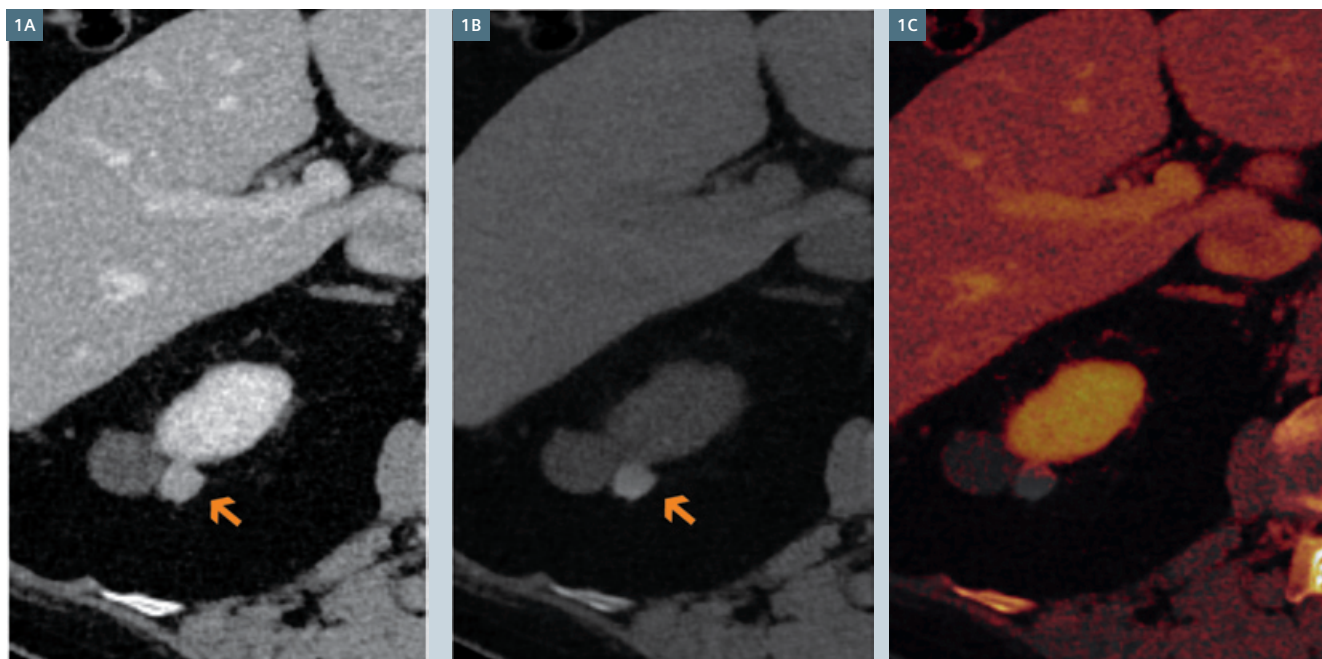
Технология сканирования с использованием двух рентгеновских трубок кардинально изменила значение компьютерной томографии в клинической практике. На сегодняшний день стандартом является сверхбыстрое сканирование сердца с лучевой нагрузкой менее одного миллизиверта. В КТ возникают новые клинические возможности, а с появлением томографа SOMATOM Force сканирование стало возможным адаптировать под конкретного пациента.

Текст: Хильдегард Каулен, PhD, фотографии: Детлеф Шнайдер.

История КТ – это целый ряд технологических прорывов. Все началось 40 лет назад с последовательной технологии, позволявшей получать послойные изображения человеческого организма. Следующим шагом в 1989 году появилась спиральная КТ, которая дала возможность визуализировать органы целиком, всего за одну задержку дыхания. В 1990-х годах появление многосрезовой КТ позволило получать трехмерные изображения. Благодаря изотропному разрешению сделалось возможным

проводить исследование сердца и КТ-ангиографию. Появление десять лет назад технологии сканирования с двумя источниками (DSCT) сделало еще один важный шаг: две трубки, два детектора, временное разрешение в 83 мс и возможность использовать обе рентгеновские трубки с разными энергетическими уровнями – все это проложило путь к сверхбыстрому сканированию сердца и спектральной диагностике. «Внезапно стало можно визуализировать работающее сердце со стабильным качеством изобра-

жений даже при высокой ЧСС или аритмии. Это была сенсация, – сказал проф. Константин Николау, MD, о появлении КТ с двумя трубками десять лет назад. – До этого момента визуализация коронарных артерий не была достаточно эффективной, надежной или стабильной для того, чтобы полностью внедрить ее в клиническую практику. В то время КТ-исследование сердца не считали реальной альтернативой катетеризации сердца с диагностической целью».

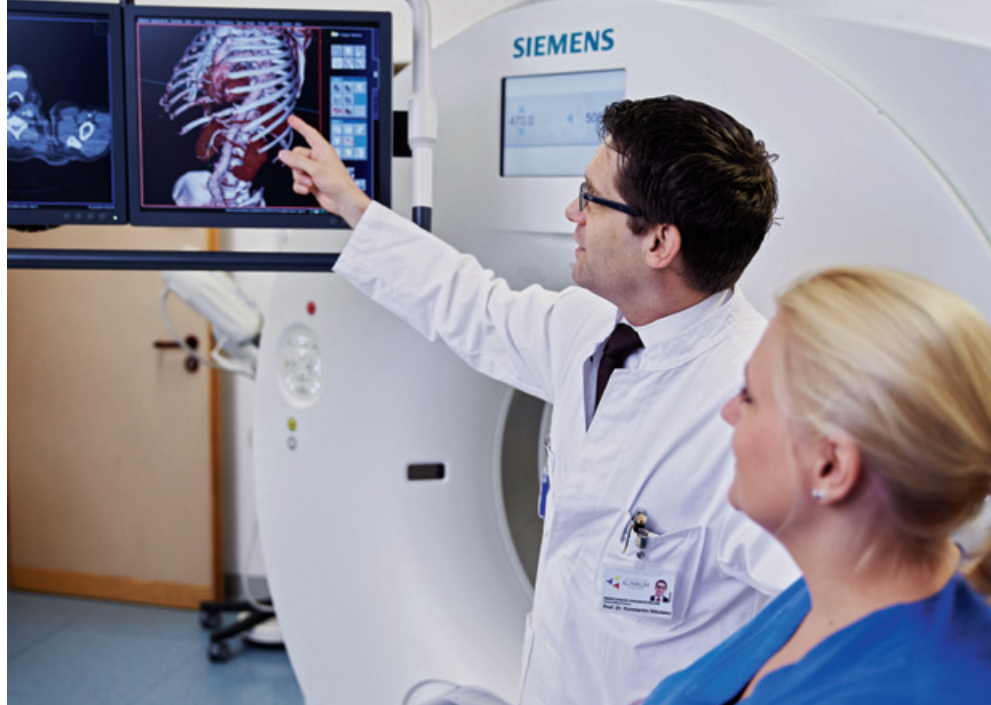

1 Двухэнергетическое КТ-исследование всего тела 48-летнего мужчины со злокачественной меланомой на IV стадии в портальную венозную фазу. При анализе изображений было выявлено гиперденсивная область размером 1,3 см в верхнем полюсе правой почки (рис. 1А, стрелка). Дополнительная пост-обработка данных с использованием двух энергетических уровней показала повышение плотности на виртуальном бесконтрастном изображении (рис. 1В, стрелка) и отсутствие контрастирования на йодной карте (рис. 1С). Поэтому данное поражение было признано гемморагической кистой, что было подтверждено на последующем исследовании. Данные предоставлены клиникой Университета г. Тюбинген (Германия)

В прошлом году Николау стал директором отделения диагностической и интервенционной радиологии в клинике Университета Тюбингена (Германия). До этого он пятнадцать лет работал на разных должностях в институте рентгенологии Университета Людвиг-Максимилиана (LMU) в Мюнхене и в итоге стал заместителем руководителя отделения. На сегодняшний день четверть всех исследований, проводимых в его отделении – это КТ-исследования. Проф. Николау стал одним из первопроходцев в области КТ с двумя трубками. «Технология исследования с двумя источниками позволила применять рентгеновское излучение разных энергетических спектров, а затем определять разницу между пикселями в соответствии с их уровнями поглощения. Теперь у нас появилась возможность не только визуализировать ослабление поглощения, но и устанавливать характеристики тканей», – так рентгенолог прокомментировал потенциал протоколов исследования с двумя энергетическими уровнями. В 2005 году впервые стало можно перейти от словосочетания «там что-то есть» к вопросу «и что же это такое?».

КТ с двумя источниками излучения может стать альтернативой диагностической катетеризации сердца

Николау начал работать в области визуализации сердца с конца 1990-х гг. В те годы временного разрешения КТ с одной трубкой было недостаточно для надежной визуализации коронарных артерий, имеющих диаметр всего в несколько миллиметров и изменяющих свое положение со скоростью до десяти сантиметров в секунду. «КТ с двумя трубками увеличили временное разрешение вдвое – внезапно появилась возможность сканирования с разрешением 83 мс. Это был настоящий прорыв. После этого мы смогли начать использовать КТ сердца для выявления стеноза и кальциноза, а также стали рассматривать эту технологию как альтернативу катетеризации сердца в клинической практике, – заявил Николау. – Кроме того, благодаря высокому временному разрешению сканирования нам больше не нужно в каждом случае искусственно снижать частоту



Десять лет назад появилась технология КТ-сканирования с двумя источниками рентгеновского излучения, которая позволила значительно увеличить временное разрешение и использовать две рентгеновские трубки с разными энергетическими уровнями. Это проложило путь к спектральной диагностике и сверхбыстрому сканированию сердца. Проф. Константин Николау стал одним из первых пользователей КТ с двумя трубками.

сердечных сокращений, тратя время на применение бета-блокаторов¹».

Двухэнергетические протоколы впервые позволили получать дополнительную информацию без необходимости дополнительного введения контрастного вещества или увеличения лучевой нагрузки. Йодный компонент в исследованиях с контрастированием, а также изображения костей можно с высокой точностью автоматически исключать из объема набора данных – даже в таких сложных областях для визуализации, как основание черепа, или в тех местах, где кости располагаются совсем рядом с сосудами. Проф. Николау использует автоматическую субтракцию костей, например, во время ангиографии периферических сосудов, области таза и нижних конечностей, а при необходимости сравнивает серии с контрастированием и виртуальные серии без контрастирования. «Позвольте мне привести пример из клинической практики, – предложил рентгенолог. – На исследовании почек с контрастированием было выявлено поражение, которое не визуализировалось как обычная киста. Чтобы исключить опухолевое поражение, нам нужно было определить, поглощает ли эта область йод. При работе с КТ с двумя трубками это можно очень просто сделать, сравнив серию с контрастированием

и виртуальную серию без контрастирования. До этого, когда у нас была лишь КТ с одной трубкой, в подобных случаях нам приходилось выполнять два исследования, одно с контрастным веществом, а другое без. При этом, они не были бы идеально совмещены, а пациент получил бы дополнительную лучевую нагрузку».

Двухэнергетические протоколы также обеспечивают важную дополнительную информацию при диагностике легочной эмболии. Тромб может влиять на нарушение кровотока в легких разными способами. С технологией двухэнергетического сканирования впервые стало возможным болюсно ввести пациенту рентгеноконтрастное вещество и получить статичную картину распределения йода в легких. «Хотя распределение йода не позволяет количественно проанализировать перфузию так, как динамическое исследование, – сказал Николау, – с его помощью можно определить нарушение перфузии, вызванное тромбом. Мы смогли продемонстрировать, что увеличение правого желудочка с высокой степенью достоверности коррелировало с распределением перфузии на картах с двумя энергетическими уровнями у пациентов, страдающих легочной эмболией. Это можно использовать для персонализирован-

ного подхода к лечению, например за счет применения антикоагулянтов разной силы или разного типа в зависимости от степени нарушения перфузии». Первоначальные опасения о том, что использование двух трубок приведет к удвоению лучевой нагрузки, оказались необоснованными. «Так как вместо формирования отдельных изображений на разных трубках два набора данных с использованием двух трубок формируют одно результирующее изображение, такое сканирование не приводит к повышению лучевой нагрузки по сравнению, например, с обычным сканированием с напряжением 120 кВ», – объяснил проф. Николау.

Первоначально у технологии был ряд ограничений: разделение двух спектров рентгеновского излучения не было достаточно эффективным, что продолжало ограничивать применение сканирования с двумя энергетическими уровнями; кроме того, у детектора для второй трубки (так называемого детектора В) было уменьшенное поле обзора всего в 26 см. «Для сканирования сердца этого было достаточно, – отметил проф. Николау. – Однако это вызвало сложности при исследовании почек, грудной клетки, брюшной полости и так далее». Для пациентов крупного телосложения на краях изображения могла отображаться лишь спектральная информация от детектора А и никакой информации от детектора В. «Поэтому при исследовании почек нам требовалось расположить пациента таким образом, чтобы нужная почка находилась точно в центре поля обзора», – пояснил рентгенолог.

Быстрое сканирование без задержки дыхания

В 2008 г. компания «Сименс» начала выпуск томографа SOMATOM Definition Flash, в котором стол с пациентом двигался через туннель с использованием высокого питча. Скорость сканирования достигла 45 см в секунду, а временное разрешение было уменьшено до 75 мс. Благодаря большому размеру детектора В поле обзора увеличилось до 33 см. Система SOMATOM Definition Flash позволяет исследовать грудную клетку взрослого пациента за 0,6 секунды, а грудную клетку ребенка – за 0,4–0,5 секунды.



«С появлением технологии сканирования с двумя источниками рентгеновского излучения внезапно стало можно визуализировать работающее сердце со стабильным качеством изображений даже при повышенной ЧСС или аритмии. Это была сенсация».

Проф. Константин Николау, MD, директор отделения диагностической и интервенционной радиологии, клиника Университета Тюбингена (Германия)

На сканирование всего тела взрослого пациента уходит всего 3–5 с. Благодаря высоким скоростям сканирования артефакты движения больше не оказывают существенного влияния. Также для некоторых пациентов теперь можно обойтись без задержки дыхания. Это дает возможность исследования пациентов, которые не вполне контактны из-за определенных заболеваний, возраста или травм, и значительно улучшает рабочий процесс.

Режим высокого питча Flash еще сильнее ускоряет сканирование сердца. В системе SOMATOM Definition для охвата полного объема сердца требовалось три-четыре диастолы, поскольку за каждую диастолу сканировалась только часть сердца, тогда как в режиме Flash требуется всего одна диастола. В системе SOMATOM Definition Flash ни одна часть сердца не сканируется дважды. За счет этого можно сократить эффективную дозу всего до 1 мЗв. Это значительно меньше лучевой нагрузки, чем при оптимизированном скане в режиме Definition (порядка 2 мЗв). «Режим Flash снова полностью изменил всю картину, – отметил проф. Николау. – Рассмотрим пример исследования для исключения трех диагнозов:

пациент поступает в отделение неотложной помощи с болью в груди. Причина может быть в легочной эмболии, расслоение аорты или стенозе коронарных артерий. Раньше или при использовании томографа с одной трубкой такое исследование занимало (или до сих пор занимает) до 15 секунд при дозе излучения до 20 мЗв. В режиме Flash подобное исследование выполняется за 0,7 секунд при дозе менее 5 мЗв. Таким образом, для этого конкретного примера скорость исследования была многократно увеличена, а применяемая доза излучения существенно уменьшилась».

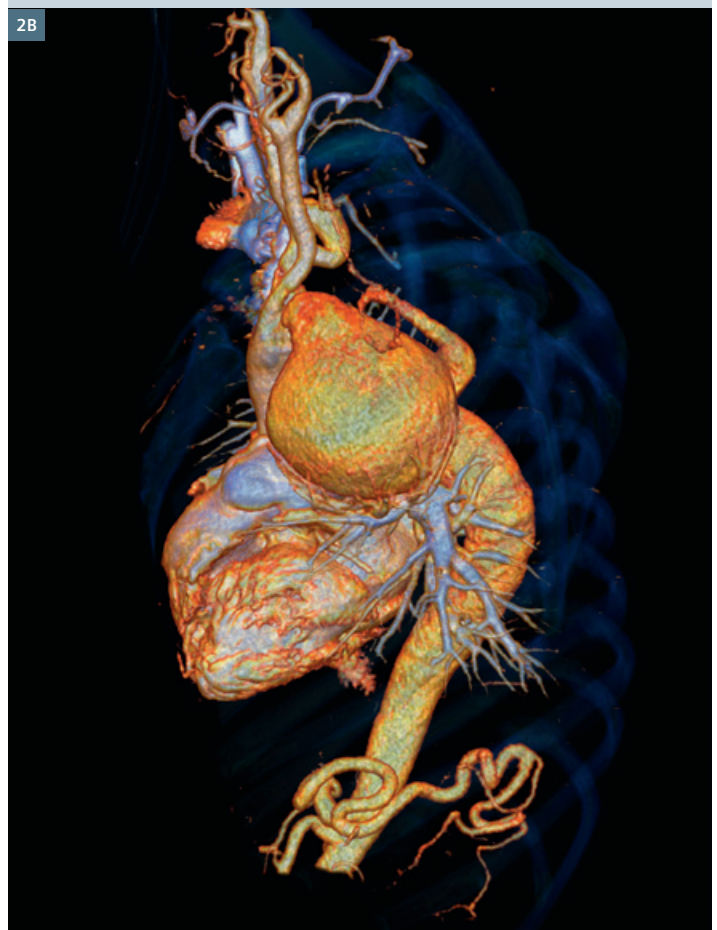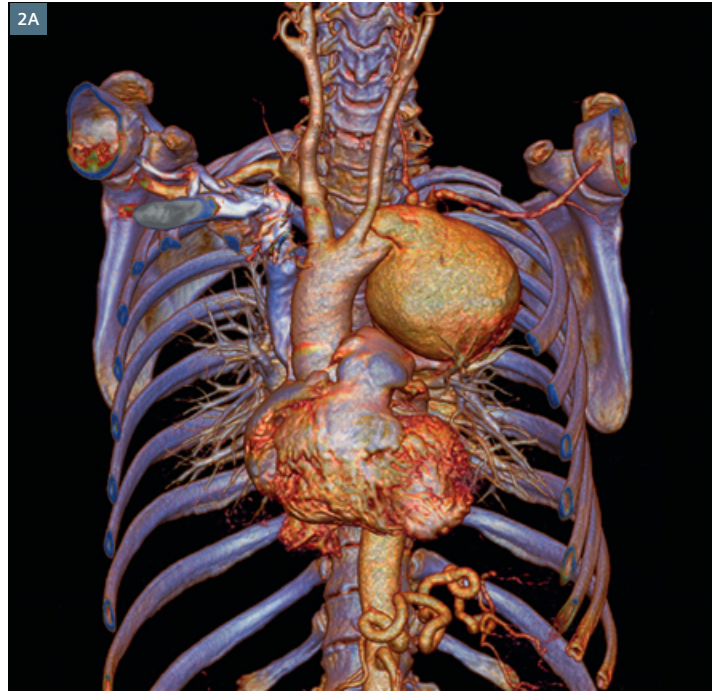
Режим Flash также помогает уменьшить потребность в потенциально опасной седации² при сканировании детей, поскольку существенно сокращает проявления артефактов движения. Это значительно экономит время и ресурсы при подготовке к сканированию. Сканирование ребенка в зависимости от размеров тела занимает одну-две секунды при дозе менее 1 мЗв. «Показания к КТ-сканированию детей строго ограничены, – сообщил Николау. – Однако в некоторых случаях мы не можем обойтись без КТ-исследования – например, при травмах, в тех ситуациях, когда не может быть

использована длительная седация, или в послеоперационных, или сложных кардиологических случаях. Чем ниже доза, тем проще будет при необходимости принять решение в пользу КТ-сканирования для этой юной возрастной группы».

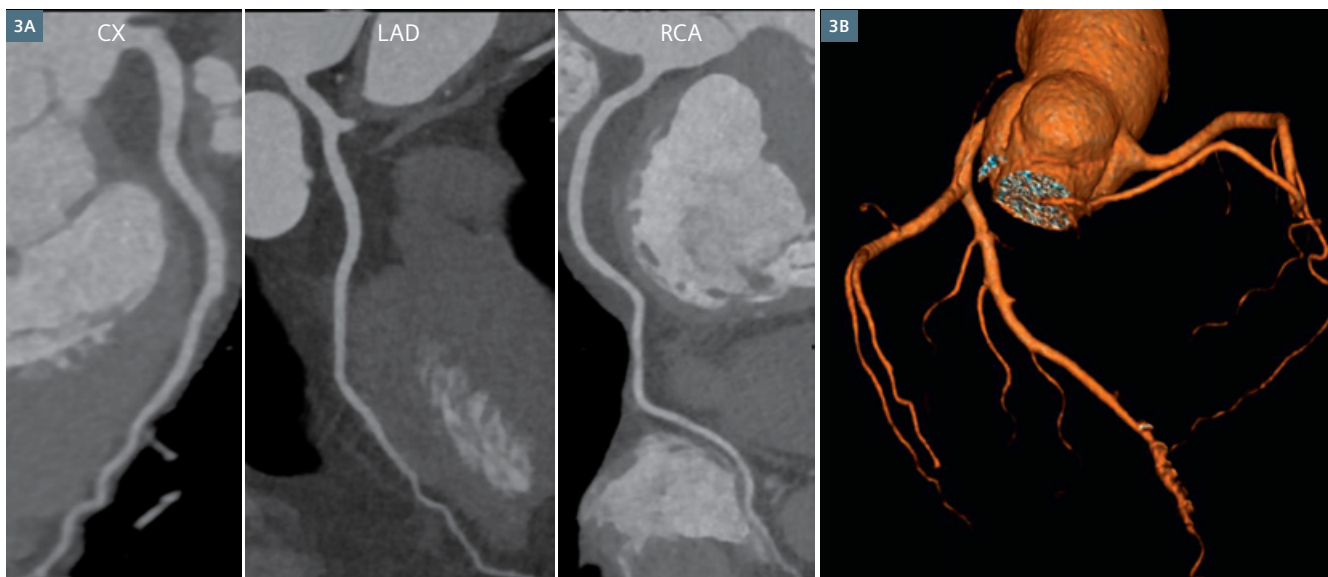
Дополнительная информация о перфузии опухолей

В системе SOMATOM Definition Flash для более эффективного разделения двух рентгеновских спектров используется специальный фильтр, что ведет к улучшению контрастности. Это дает возможность еще сильнее улучшить характеристику поражения на микро-уровне. Небольшие различия в морфологии и функции опухолей крайне важны для онкологии; ученые полагают, что именно в этих случаях количественный анализ с двумя энергетическими уровнями может стать поддержкой для «терапии с контролем по изображениям». Проф. Николау, второй клинической специальностью которого, в дополнении к сердечно-сосудистой визуализации, является онкологическая диагностика, применяет двухэнергетические протоколы для исследования всех онкологических больных. «Мы делаем это, поскольку такое сканирование не требует увеличения дозы и при этом дает обширную дополнительную информацию о характеристиках опухоли или реакции на терапию, – объяснил Николау. – Приведу еще один пример из практики. Раньше мы получали информацию о стадии, значении плотности и размере опухоли. Мы могли сказать, увеличилась или уменьшилась опухоль после терапии или же ее размер остался прежним – это классические критерии RECIST. Теперь мы можем также оценить накопление йода в определенном поражении, чтобы больше узнать о перфузии и жизнеспособности опухоли и ее реакции на терапию. К примеру, при использовании ингибиторов сосудистого роста это помогает нам определить, эффективна ли терапия. Эта функциональная информация очень важна при принятии решений о будущих этапах лечения».

Помимо прочего, система SOMATOM Definition Flash позволяет комбинировать визуализацию анатомии коронарных артерий и функциональную



2 В больницу поступила 35-летняя женщина, страдающая одышкой. КТ-изображения показали большую аневризму аорты, которая начиналась между левой общей сонной артерией и подключичной артерией, компрессируя левую легочную артерию. Данные предоставлены клиникой Университета г. Тюбинген (Германия)



3 47-летний мужчина поступил в отделение неотложной помощи с жалобами на атипичную боль в груди. Было выполнено КТ-сканирование с проспективной ЭКГ-синхронизацией с низкой дозой (0,8 мЗв) и большим питчем (3,2) с использованием 60 мл йодного контрастного вещества. На изображениях не было выявлено коронарных бляшек или анатомических нарушений. Это исключило острый коронарный синдром.

Данные предоставлены клиникой Университета г. Тюбинген (Германия)

«Благодаря технологии сканирования с двумя источниками впервые стало можно перейти от «там что-то есть» к «и что же это такое?»».

Проф. Константин Николау, MD, директор отделения диагностической и интервенционной радиологии, больница Университета Тюбингена (Германия)

диагностику в виде перфузии миокарда. Томограф поддерживает два типа исследования перфузии сердца: динамическое исследование перфузии миокарда для измерения количественных показателей (скорость и объем кровотока) на основе наборов изображений, реконструированных по данным динамического исследования после инъекции контрастного вещества и двухэнергетическое исследование перфузии сердца, например, для оценки распределения йода. Если КТ с двумя трубками выявит умеренный стеноз у пациента без факторов риска и боли в груди, проф. Николау и коллеги смогут использовать дополнительную функциональную информацию путем исследования перфузии сердца для оценки влияния стеноза на миокард. Выполнить исследование перфузии для сердца гораздо сложнее, чем,

например, для легких, из-за быстрых сердечных сокращений; до появления системы SOMATOM Definition Flash это было попросту невозможно. Сканирование сердца с использованием двухэнергетической технологии может стать альтернативой динамическому исследованию перфузии сердца. «Распределение йода на основе исследования с двумя энергетическими уровнями показывает распределение контрастного вещества в миокарде. Хотя здесь мы не проводим динамическую оценку перфузии, во многих случаях достаточно узнать о том, что в определенных участках миокарда попало меньше контраста (йода), что может стать основанием для подозрений на значительный стеноз коронарных артерий. Зачастую это может сделать общий диагноз гораздо более надежным».

Снижение лучевой нагрузки

Система SOMATOM Force была представлена в 2013 г. Эта КТ-система с двумя трубками поддерживает скорость стола до 73 см в секунду (это почти вдвое быстрее, чем в системе Flash), а временное разрешение системы сбора данных значительно выше. Теперь полное сканирование пациента можно проводить за 2–3 секунды, а определение объектов размером до 0,2 мм может быть включено в стандартную практику.

Такая скорость достигается благодаря 25-процентному увеличению ширины детектора и сверхкороткому времени оборота (250 мс); это позволило поставить рекорд временного разрешения – 66 мс. Благодаря другим техническим усовершенствованиям, например двойному фильтру, необходимая доза для КТ-исследования легких, сердца или околоносовых пазух оказывается не выше, чем при обычном рентгеновском исследовании грудной клетки. Уровень напряжения на трубке можно гибко изменять в диапазоне 70–150 кВ с шагом 10 кВ, выбирая идеальный уровень для каждого пациента и каждой задачи. Это ведет к персонализации КТ-исследования, еще больше сокращает список потенциальных противопоказаний для КТ и помогает постоянно совершенствовать клинический рабочий процесс и работу с пациентами. «Теперь каждый пациент подвергается персонализированному сканированию, – отметил проф. Николау. – Мы учитываем, что именно имеет смысл и что оправданно. Мы определяем, какая доза излучения необходима для получения ответов на наши конкретные клинические вопросы, а затем сканируем пациента, используя протокол со стандартными настройками, с двумя энергетическими уровнями или с высоким питчем. В зависимости от возраста, массы тела и клиниче-

ских показаний мы можем достичь уровней дозы, которые значительно ниже стандартных значений. Никогда прежде у нас не было возможности проводить сканирование с такой низкой лучевой нагрузкой».

Также система SOMATOM Force дает возможность увеличить пропорцию исследований с низким значением кВ. За счет этого экономится контрастное вещество, поскольку поглощение излучения у йода достаточно велико. Это пойдет на пользу растущей группе пациентов с риском хронической почечной недостаточности – например, тем пациентам, которые уже страдают хронической почечной недостаточностью, диабетом или гипертонией. «Теперь мы нередко вводим всего 40–50 мл йодсодержащего контрастного вещества вместо обычных 100–120 мл. Это помогает защитить почки и снижает риск поражения почек, вызванных контрастным веществом, – заметил проф. Николау. – Одновременно с этим, мы сокращаем расходы на контрастное вещество и уменьшаем время подготовки и последующего ухода за пациентом с риском почечной недостаточности».

О применении технологии с двумя источниками в постоянной практике

С учетом нынешних возможностей снижения лучевой нагрузки может ли КТ-сканирование сыграть роль в программах раннего выявления заболеваний для широких слоев населения? В случае со скринингом на предмет рака легких² исследования подтверждают возможность его применения, поскольку легкие всегда сканировались с низкой дозой в связи с хорошей контрастностью между воздухом и мягкими тканями. В случае рака легких также есть возможность определить группы риска, например курильщиков с большим стажем. Проф. Николау положительно оценивает перспективы применения КТ-исследования легких для определенных групп пациентов с повышенным риском.

Где КТ с двумя трубками используется в постоянной практике на сегодняшний день? «Если у вас есть такой томограф, то ответ – «везде», – сообщил доктор Николау. – Мы проводим КТ-исследование сердца в режиме большого пича,



Используя новейшую КТ-систему с двумя трубками, сотрудники отделения диагностической и интервенционной радиологии в клинике Университета Тюбингена (Германия) выполняют КТ-сканирование сердца в режиме высокого пича, проводят исследования детей с низкой лучевой нагрузкой и используют данные с двумя энергетическими уровнями для всех онкологических больных.

сканируем детей с низкой дозой и используем данные с двумя энергетическими уровнями для всех онкологических больных. Благодаря эффективному использованию дозы, высокой скорости сканирования и большому полю обзора детектора В технология с двумя источниками действительно применяется для большинства задач. Ни одна иная система не предлагает такой уровень гибкости и точности диагнозов». Также Николау высоко оценил тот факт, что КТ с двумя трубками всегда обеспечивает надежный диагноз даже в сложных ситуациях, например для тучных пациентов, при политравмах и при наличии сложных клинических вопросов. ■

Хильдегард Каулен, PhD – молекулярный биолог. После работы в Университете им. Рокфеллера в Нью-Йорке и Гарвардской медицинской школы в Бостоне с середины 1990-х она начала работать независимым научным журналистом, готовя материалы для целого ряда ведущих ежедневных газет и научных журналов.

¹ Технология сканирования с двумя источниками излучения в системе SOMATOM Definition Flash с временным разрешением 75 мс позволяет образно «заморозить» движение сердца, давая возможность сканирования пациентов с высокой и нестабильной частотой сердечных сокращений. При этом появляется возмож-

ность проводить сканирование даже без бета-блокаторов.

² «Истинное» временное разрешение, которое обеспечивает томограф, – очень важный фактор для «заморозки» перемещения/движения в организме пациента, например при исследовании легких, или для пациентов, не способных достаточно долго задерживать дыхание. Также это важно при КТ-исследованиях детей, поскольку может помочь сократить необходимость в потенциально вредной седации.

³ Находится на рассмотрении FDA. Не предлагается к продаже в США.

Благодаря поддержке низких уровней напряжения и высоких уровней силы тока на рентгеновской трубке VECTRON система SOMATOM Force позволяет проводить сканирование с очень большим анодным током (1300 мА) при напряжении 70, 80 и 90 кВ; за счет этого можно достичь высокой выходной мощности трубки даже при столь низких значениях напряжения. Наряду с уникальным режимом Turbo Flash в системе SOMATOM Force такая конфигурация сканирования доступна также и для обычного спирального или последовательного сканирования. Начальный опыт клинического применения, основанный на визуализации левого желудочка и корня аорты (TAVI-исследования), показывает, что использование режима Turbo Flash в системе SOMATOM Force с поддержкой низких уровней напряжения и высоких уровней силы тока дают возможность уменьшить количество вводимого контрастного вещества.

Результаты, о которых сообщают здесь клиенты концерна «Сименс», были получены с помощью имеющихся у них уникальных конфигураций. В связи с отсутствием «стандартной» конфигурации для лечебного учреждения и множества изменяемых факторов (размер учреждения, состав пациентов, уровень внедрения ИТ и пр.) нет никакой гарантии, что те же результатов смогут достичь и другие.

Дополнительная информация

www.siemens.com/dual-source-CT



В центре ССВ была создана бизнес-модель, которая объединяет междисциплинарную группу медицинских специалистов, высококачественное лечение сердечно-сосудистых заболеваний и инновационные технологии.

Исключительная Бизнес-Модель Отвечающая Высоким Требованиям

Центр сердечно-сосудистых заболеваний Бетаниен (ССВ) в Франкфурте-на-Майне (Германия) предлагает высококачественное медицинское обслуживание стационарных и амбулаторных пациентов. Междисциплинарная группа медицинских специалистов этого центра готова помочь каждому пациенту, применяя для этого инновационные технологии. Журнал SOMATOM Sessions посетил этот центр, чтобы познакомиться с его исключительной бизнес-моделью медицинского обслуживания и узнать о том, как самые современные технологии визуализации улучшают повседневную работу, диагностику и планирование терапии.

Текст: Матиас Маних, фото: Тим Вегнер

Середина рабочего дня в Борнхайме, пригороде Франкфурта. Как обычно, в Центре сердечно-сосудистых заболеваний Бетаниен (ССВ) кипит работа. Машины неотложной помощи привозят пациентов в тяжелом состоянии, тогда как к главному входу идут пациенты с менее серьезными заболеваниями. Двумя этажами выше они выходят из лифта, где их приветствуют сотрудники регистратуры. Тучный мужчина лет шестидесяти ждет своей очереди рядом с довольно молодой женщиной. Следом за ними стоит хрупкая старушка, опираясь на ходунки. Это лишь трое из множества пациентов, которые готовы занять места в просторной приемной. Немного погодя их вызовут к врачам.



Машины скорой помощи, а также пациенты в менее тяжелых состояниях прибывают в приемное отделение.

Лечение сердечно-сосудистых заболеваний на основе инноваций и междисциплинарного подхода

Проф. Аксель Шмермунд, MD, и проф. Томас Фойхтлендер, MD, завершили обход и процедуры на сегодняшнее утро. Оба они – терапевты и кардиологи, а также штатные эксперты центра ССВ по интервенционной кардиологии и томографии. Фойхтлендер только что выполнил катетерное вмешательство для устранения сужения коронарных артерий у 65-летнего пациента. Ключевая информация для этой процедуры была взята из изображений, полученных днем ранее с помощью системы SOMATOM Force, с которой в этом центре работают уже около года. Исключительную мощность этой системы оценили с самого начала. По словам Фойхтлендера, в данном случае сканирование позволило получить изображения с гораздо более высоким диагностическим качеством, чем это возможно при катетеризации сердца. «Теперь мы видим дополнительную информацию, которую нельзя получить с помощью обычной ангиографии». Высококласная КТ-система, установленная в центре – часть комплексного подхода к лечению сердечно-сосудистых заболеваний на основе междисциплинарного сотрудничества и инноваций.

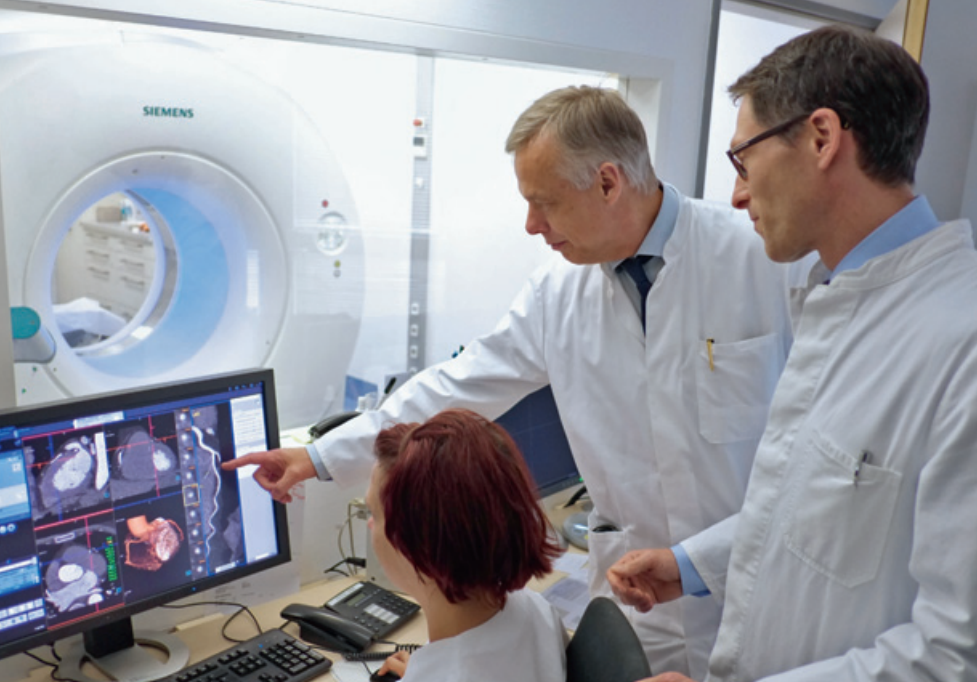Интегрированное обслуживание пациентов

Центр ССВ был основан в 1978 г., а в 2002 г. стал центром с полным спектром медицинских услуг. Такая форма организации, которая в Германии называется «центром здравоохранения» (Medizinisches Versorgungszentrum, MVZ), позволяет врачам, работающим по договору, и штатным врачам работать вместе на междисциплинарной основе под одной крышей. Вместе со своими штатными коллегами те врачи, которые работают по договору – и отвечают за успех организации – могут предложить полный спектр медицинского обслуживания. Фойхтлендер сравнивает структуру франкфуртского центра со структурой юридической фирмы. Вместо одного начальника фирмой управляет группа партнеров. «В настоящий момент в нашем центре 10 партнеров и примерно 25–30 штатных врачей», –

пояснил Фойхтлендер, подчеркнув тот факт, что все, кто работает в центре, имеют равный статус медицинских работников. Неважно, есть ли у сотрудника докторская степень или профессорская должность – каждый врач в центре ССВ обладает определенной специализацией и, следовательно, отвечает за определенную область. Во франкфуртском медицинском центре кардиологи, ангиологи, радиологи, сосудистые хирурги и диabetологи работают вместе в тесном контакте. Для Фойхтлендера такое междисциплинарное сотрудничество между специалистами на равной основе – ключ к успеху центра, поскольку подобный подход ведет к исключительному качеству обслуживания. Очень многих опытных врачей также привлекают перспективы работы в условиях, где могут применяться самые передовые методы диагностики и лечения.

От идей к реальности

Тем временем к зданию продолжают подъезжать машины неотложной помощи. Пациенты в острых состояниях сразу же проходят осмотр и получают первичную помощь в отделении боли в груди. Впрочем, врачи центра ССВ продолжают нести ответственность за своих пациентов даже после их перевода в отделение интенсивной терапии в больнице. Это возможно благодаря тому, что обе территории центра ССВ во Франкфурте находятся в больницах, принадлежащих медицинской компании Agaplesion. Это означает, что врачи из центра ССВ наблюдают за всеми исследованиями и процедурами, инвазивными и неинвазивными, и для стационарных, и для амбулаторных пациентов. Результатом является комплексный подход с компактными схемами обслуживания, минимальным временем ожидания, беспрепятственным обменом информацией и беспроblemным взаимодействием между врачами и пациентами. Это помогает центру достичь целей, к которым он стремится с 2002 г. – предоставить высококачественное и всестороннее обслуживание в области кардиологии и ангиологии, сделав этот процесс быстрым и беспроblemным как для пациентов, так и для лечащих врачей. По словам Шмермунда, «все задачи должны быть решены максимум за два посещения нашего центра».



Все больше лечащих врачей полагаются на опыт сотрудников центра ССВ.

За пределами центра ССВ также признают, что центр оправдывает ожидания. Лечащие врачи полагаются на богатый опыт сотрудников центра и часто направляют туда своих пациентов, будучи уверенными, что специалисты центра смогут дать нужные ответы. Все больше врачей направляют пациентов в центр ССВ, и одновременно с этим все больше пациентов обращаются туда по своей собственной инициативе. Важная часть работы центра ССВ – тесное сотрудничество и доверие, оказываемое ему франкфуртскими больницами Diakonie, которые входят в состав некоммерческой компании Agarlesion, в области предоставления кардиологических услуг на двух территориях. На обеих территориях медицинскую помощь получают почти 100 000 амбулаторных и 11 000 стационарных пациентов каждый год. Тем временем помощь в отделении боли в груди получают более 40 процентов пациентов с острыми сердечно-сосудистыми состояниями из Франкфурта и еще больше – из прилегающих областей.

Инновационная визуализация

Такое развитие стало результатом решения, принятого в 2002 г. Впрочем, еще до этого передовые врачи, работающие в центре, уже начали внедрять процедуры, которые на тот момент были необычными, а может и уникальными, для амбулаторных условий. Затем врачи центра приняли ключевое решение о внедрении в свою работу совре-

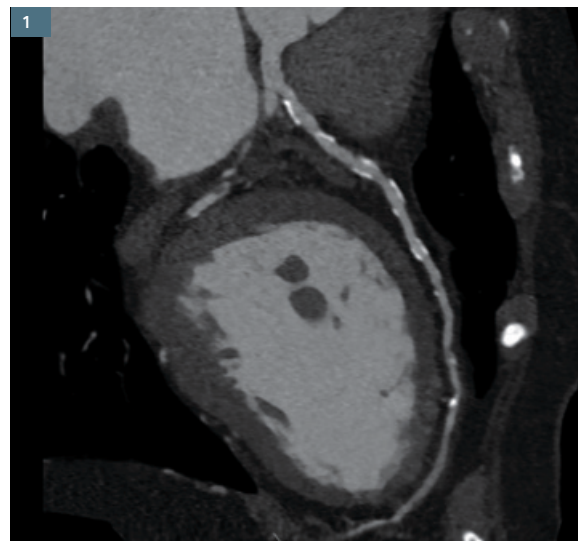
менных визуализационных технологий. «Это означало, что нам нужно создать комплексный центр здравоохранения – это позволило бы нам привлечь в свою группу и радиологов», – объяснил Шмермунд. Приобретение кардиологического МР-томографа, ставшее первым значительным вложением партнеров центра ССВ в новые технологии, позволило центру существенно расширить спектр диагностических услуг.

Вместе с новыми возможностями диагностики появилась и необходимость обрабатывать полученные изображения и результаты и передавать их по сети. Установленное программное обеспечение для обработки изображений *syngo.via* обеспечивает доступ к трехмерным изображениям практически в реальном времени. Целый ряд этапов кардиологического исследования можно автоматизировать, ускорив рабочий процесс. Вся необходимая информация для диагностики может быть организована и загружена сразу же после сканирования. Это делает рабочий процесс весьма эффективным, поскольку пациенты после консультации сразу же направляются в процедурную для сканирования, а затем возвращаются к врачу, чтобы обсудить результаты. Благодаря пакету *syngo.via* доступ ко всем данным и изображениям можно получать с любого компьютера. Наконец, данные передаются без риска потери какой бы то ни было информации в форме быстро генерируемых информативных отчетов,

поступая к лечащим врачам или к сотрудникам, которые отвечают за дальнейшие процедуры.

Еще сильнее на работу повлияло приобретение томографа SOMATOM Force, который был установлен летом 2014 г. Одной из передовых технических возможностей этого высококлассного томографа является способность уменьшить дозу излучения в несколько раз по сравнению с теми уровнями, которые требовались в прошлом. Это нововведение стало решающим. Раньше для точной оценки состояния коронарных артерий была необходима доза излучения до 10 миллизивертов, тогда как сейчас достаточно дозы всего в 0,5–1,0 мЗв. Это очень важное преимущество, в особенности для сравнительно юных пациентов с различными жалобами и неясным анамнезом, поскольку подобное снижение дозы излучения оправдывает применение КТ-сканирования для исследования состояния коронарных артерий у людей моложе 50 лет, позволяя раньше принимать профилактические и лечебные меры.

Новая КТ-система, установленная в центре, полезна и для пациентов с сильно кальцинированными кровеносными сосудами, поскольку позволяет получать диагностически



1 На этом криволинейном реконструированном изображении левой передней нисходящей артерии (ЛПНА) видны очень четкие контуры множественных кальцинированных бляшек. Предоставлено Центром сердечно-сосудистых заболеваний Бетаниен, Франкфурт-на-Майне, Германия



«В настоящий момент в нашем центре 10 партнеров и примерно 25–30 штатных врачей».

Проф. Томас Фойхтлендер, MD
Центр сердечно-сосудистых заболеваний Бетаниен, Франкфурт-на-Майне, Германия

значимые изображения в рамках стандартного обслуживания для этой группы пациентов. Попытки врачей использовать неинвазивную визуализацию для третьей группы – пациентов с аритмией – раньше кончались ничем, однако система SOMATOM Force способна провести сканирование всего сердца всего за 160 миллисекунд. «Исследуя 80-летнего пациента с фибрилляцией предсердий, теперь мы можем получить диагностические изображения, о которых раньше нельзя было и мечтать», – сообщил Шмермунд. Одновременно с этим необходимость задержки дыхания больше не является проблемой для пациентов. Любой пациент способен задержать дыхание на одну-две секунды, и даже в тех случаях, когда это невозможно, диагностическое качество изображений обычно не страдает.

Новшества и перемены в кардиологии

Кардиологическое КТ-сканирование с помощью томографа SOMATOM Force позволяет центру ССВ распространить применение этой технологии на более широкий круг пациентов. Пациенты, проходящие операции шунтирования, теперь могут получать более точные данные исследований. Поскольку для исследований требуется совсем небольшое количество контрастного вещества, сканирование могут проходить все больше пациентов с почечной недостаточностью и нарушенной функцией почек. Теперь можно проверять даже

точность размещения металлических стентов. Роль КТ-сканирования в измерении клапанов сердца также становится все важнее. Перед выполнением малоинвазивной процедуры транскатетерной имплантации клапана аорты (TAVI) необходимо точно проанализировать естественную морфологию клапанов, а также визуализировать аорту и ее ветви сосудов в одном и том же изображении. Этот томограф способен получать подобные изображения благодаря сверхвысокой скорости сбора данных.

Помимо этого, кардиологи уверены, что современные технологии КТ-сканирования сердца способны коренным образом изменить кардиологию. «Уже вскоре после приобретения SOMATOM Force мы стали предполагать, что эта технология может помочь нам перейти от коронарографии к КТ-ангиографии. Возможно КТ даже заменит коронарографию в качестве средства диагностики», – пояснил Фойхтлендер. В отличие от катетеризации сердца, КТ-сканирование дает точное изображение стенки сосуда – «а ведь все важное происходит в стенке сосуда», как подчеркнул Шмермунд. Именно там находятся бляшки, и врачи хотели бы иметь возможность точной оценки риска тромбоза или разрыва бляшки. Хотя Фойхтлендер настаивает на том, что нет смысла проводить КТ-сканирование для людей, у которых нет никаких симптомов и факторов риска, сканирование теперь можно предложить пациентам с диабетом, гипертонией, проблемами с холестерином или неспецифической болью в груди, а также с подозрительными результатами ЭКГ. Это дает врачам базовую информацию о коронарной системе, необходимую для планирования дальнейших действий.

Подготовка к будущему

Во Франкфурте существует богатая среда здравоохранения, включающая в себя университетскую больницу, центры медицинского обслуживания и хирургические отделения. Чтобы сохранить конкурентоспособность и еще больше расширить клинические возможности, центр ССВ делает вложения в инновационные технологии. Врачи центра используют такие системы, как томограф SOMATOM Force, для того, чтобы подготовиться к будущим задачам. Существует



«Теперь мы можем получить диагностические изображения, о которых раньше нельзя было и мечтать».

Проф. Аксель Шмермунд, MD
Центр сердечно-сосудистых заболеваний Бетаниен, Франкфурт-на-Майне, Германия

ряд научных проектов, в которых исследуется потенциал применения КТ-сканирования для оценки состояния стентов и бляшек. Работа над обоими этими клиническими задачами ведется в тесном партнерстве с компанией «Сименс». Центр проводит совместный проект с Университетом Дуйсбурга-Эссена (Германия), посвященный раннему обнаружению атеросклероза у населения в целом. Другие научно-исследовательские проекты посвящены электрофизиологическим процессам и замене клапанов сердца. «Если мы хотим привлечь хороших сотрудников, мы должны и дальше предлагать им возможность проводить научные исследования в областях их специализации», – отметил Фойхтлендер, подчеркнув положительное влияние научной деятельности центра. ■

Матиас Маних, биолог – независимый научный журналист, редактор и автор статей, специализирующийся в области медицины. Его тексты публикуются в научных журналах, а также в обычных газетах и в Интернете.

Дополнительная информация

www.siemens.com/ct-cardiology

Результаты, о которых сообщают здесь клиенты концерна «Сименс», были получены с помощью имеющихся у них уникальных конфигураций. В связи с отсутствием «стандартной» конфигурации для лечебного учреждения и множества изменяемых факторов (размер учреждения, состав пациентов, уровень внедрения ИТ и пр.) нет никакой гарантии, что те же результаты смогут достичь и другие.

Клиническое наблюдение: возможности использования приложения MyoMaps при инфаркте миокарда

Масаси Накамура, M.D.

Отделение радиологии, больница Сайсейкай Мацуяма (Saiseikai Matsuyama), Мацуяма, преф. Эхиме, Япония

Введение

Кардиологическая магнитно-резонансная томография (КМРТ) позволяет получить подробную информацию о характеристиках тканей миокарда с высоким пространственным разрешением, высоким качеством изображений и контрастностью. В прошлом в качестве основных последовательностей для определения характеристик тканей применялись методы T1-взвешенной визуализации для рубцовой ткани (позднее контрастирование с гадолинием: LGE) и методы T2-взвешенной визуализации для отека. Однако из-за того, что при использовании этих двух методов клинические исследования интерпретируются путем визуальной оценки относительной интенсивности сигнала по сравнению с нормальным миокардом (без количественного анализа),

общепринятого конкретного определения «ненормального сигнала» не существует. Недавние разработки в области КМРТ позволяют проводить измерение и количественную оценку значений T1, T2 или T2* для миокарда (в мс) при использовании последовательностей картирования с короткой задержкой дыхания [1, 2]. Результаты выводятся на экран в виде пиксельных карт с цветовым кодированием, в которых каждый пиксел отражает физическую оценку значения T1, T2 или T2* в миллисекундах. Если клинический контекст известен, картирование значений T1, T2 и T2* может дать полезную информацию. Значение T1 до контрастирования (нативное значение T1) обычно увеличивается в тех состояниях, которые приводят к увеличению общего содержания воды в миокарде, например при остром инфаркте миокарда (ОИМ), миокардите

или стрессовой кардиомиопатии. Кроме того, внеклеточный объем миокарда (ECV) можно рассчитать на основе значений T1 для ткани миокарда до и после контрастирования и показателей пула крови в сочетании с гематокритом пациента [1, 3]. Это дает возможность провести базовую оценку внеклеточного пространства миокарда вне зависимости от напряженности магнитного поля, объема контрастного вещества и параметров визуализации. T2-картирование отражает отек миокарда при остром инфаркте или миокардите, тогда как T2*-картирование позволяет обнаружить первые признаки пере-насыщения железом, например, при талассемии.

Приложение MyoMaps, созданное компанией «Сименс», предлагает новый подход к количественной оценке характери-

Пример исследования 1

Пациент

58-летний мужчина поступил в отделение неотложной помощи с болью в груди и холодным липким потом. На отведениях II, III, aVF наблюдался подъем сегмента ST. Была выполнена неотложная инвазивная коронарография; в сегменте №2 правой коронарной артерии (ПКА) был выявлен 90-процентный стеноз (рис. 1A). Для сегмента №2 было проведено чрескожное коронарное вмешательство.

Данные визуализации

Через 6 дней после начала симптомов была выполнена КМРТ для комплексной оценки состояния миокарда. T2-взвешенные

(рис. 1B) и LGE-изображения (рис. 1C) по короткой оси в режиме «темной крови» четко показывают присутствие локализованного участка высокой интенсивности в нижнем сегменте. С помощью приложения MyoMaps (рис. 1D–F) в пострадавших областях хорошо заметно увеличение нативных значений T1 (1550 мс) и T2 (54 мс). Кроме того, внеклеточный объем миокарда, рассчитанный для той же области, составлял 67,6% по сравнению с 25,2% для нормального миокарда (T1 1210 мс, T2 36 мс).

Обсуждение

Результаты визуализации (T2-взвешенные и LGE-изображения в режиме «темной крови») хорошо согласуются с клиническим течением

подострого инфаркта миокарда (6-й день после начала симптомов, винный сосуд: ПКА №2). На цветных картах T1 и T2 поражение хорошо заметно. В данном случае это относительно локализованное поражение, для которого карты T1 до контрастирования дают такие же возможности диагностики, что и изображения с задержкой контрастирования. Кроме того, количественная оценка (карты T1 и T2 и внеклеточный объем миокарда) позволяют сделать предположение об отечных изменениях и фиброзе миокарда в области поражения. Таким образом, для этого относительно локализованного поражения количественная оценка позволила точно проанализировать характеристики тканей миокарда, что помогло в постановке диагноза.

стик тканей миокарда. Это приложение, основанное на технологии интегрированной коррекции движения HeartFreeze, обеспечивает пиксельную количественную оценку значений T1, T2 и T2* прямо в процессе исследования [4, 5]. Методы пиксельной количественной оценки и цветового картирования дают возможность более точной диагностики патологии сердца.

Последовательности КМРТ

КМРТ-сканирование выполнялось на томографе с полем 3 Тл (MAGNETOM Skyra, «Сименс», Эрланген, Германия) с помощью 18-элементной поверхностной катушки.

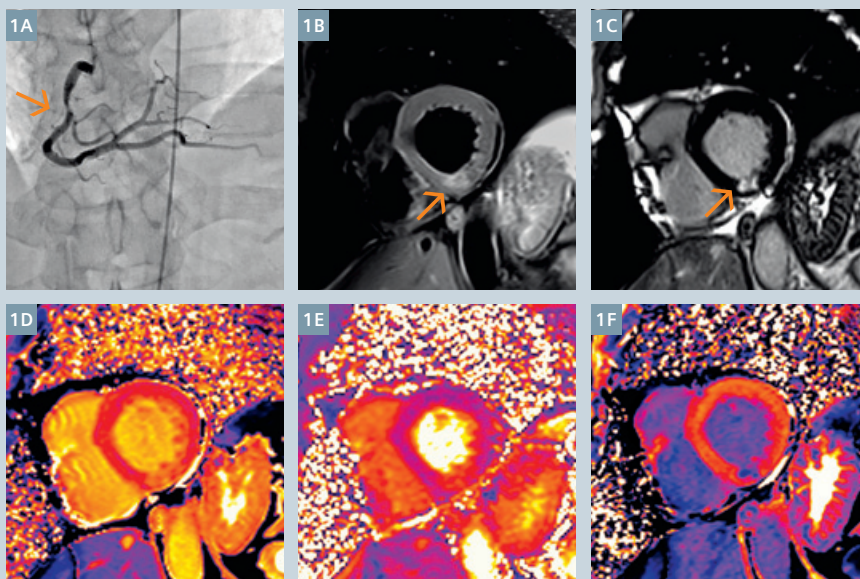
После получения топограмм были получены T2-взвешенные изображения по короткой оси в режиме «темной крови» для левого желудочка с использованием последовательности Turbo SE. Параметры визуализации были следующими: TR 800 мс, TE 50 мс, угол отклонения 180°, толщина среза (SL) 6 мм, поле обзора 370 мм, размер матрицы 256 x 75%, размер воксела 1,4 x 1,4 x 6 мм³, коэффициент ускорения для параллельной визуализации 2, импульсы ЭКГ-синхронизации 2; турбо-коэффициент 13, насыщение сигнала от жира, SPAIR. Контрастное вещество на базе гадолиния (гадопентетат дименглюмина, Magnevist; компания Schering, Берлин,

Германия) было введено внутривенно в дозе 0,1 ммоль/кг массы тела. LGE-изображения были получены с помощью последовательности TrueFISP IR с одним импульсом и фазочувствительной инверсией-восстановлением (PSIR) примерно через 10 минут после введения контрастного вещества. Параметры визуализации были следующими: TR 852 мс, TE 1,26 мс, интервал между эхо-сигналами 3 мс; время инверсии измерено по значению T1 для топограммы, угол наклона 55°, толщина среза 6 мм, поле обзора 350 мм, размер матрицы 224 x 65%, размер воксела 1,6 x 1,6 мм, iPAT 2, импульсы ЭКГ-синхронизации 2.

Карты T1 до контрастирования были получены на основе трех изображений левого желудочка по короткой оси (базального, среднего и верхушечного), полученных с использованием одноимпульсной ИП TrueFISP на базе модифицированной последовательности с инверсией-восстановлением по Луку-Локеру (MOLLI). Параметры визуализации были следующими: TR 280,56 мс, TE 1,12 мс, интервал между эхо-сигналами 2,7 мс, угол наклона 35°, толщина среза 8 мм, поле обзора 360 мм, размер матрицы 256 x 66%, размер воксела 1,4 x 1,4 x 8 мм³, iPAT 2; MOLLI тип 5(3)3 для длинного интервала T1. Карты T1 после контрастирования были получены в тех

же положениях, что и карты T1 до контрастирования. Параметры визуализации были следующими: TR 360,56 мс, TE 1,12 мс, интервал между эхо-сигналами 2,7 мс, угол наклона 35°, толщина среза 8 мм, поле обзора 360 мм, размер матрицы 256 x 66%, размер воксела 1,4 x 1,4 x 8 мм³, iPAT 2; MOLLI тип 4(1)3(1) для короткого интервала T1.

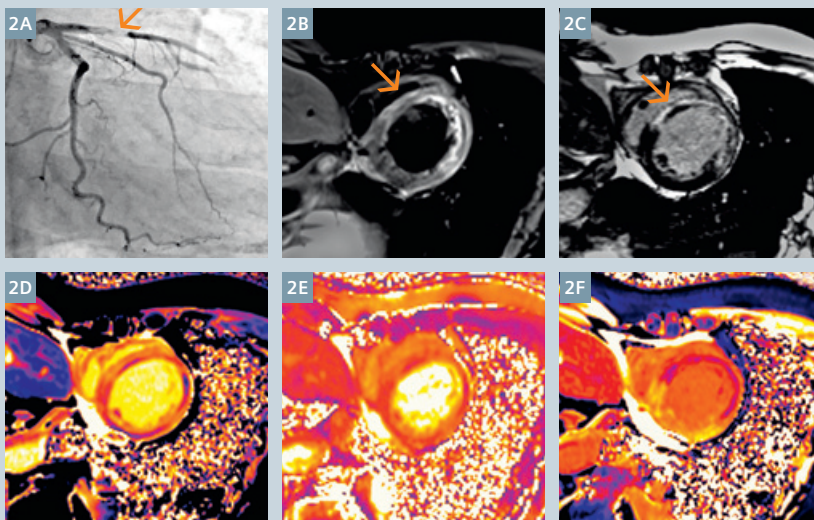
Карты T2 до контрастирования были получены в тех же положениях, что и карты T1 до контрастирования, с использованием последовательности FLASH с импульсами подготовки T2. Параметры визуализации были следующими: TR 207,39 мс, TE 1,32 мс, интервал между эхо-сигналами 3,1 мс, угол наклона 12°, толщина среза 8 мм, поле обзора 360 мм, размер матрицы 192 x 75%, размер воксела 1,9 x 1,9 x 8 мм², iPAT2; импульс подготовки T2, длительность 0,30, 55 мс.



1 58-летний мужчина, подострый инфаркт миокарда. (1А) Правая коронарная артерия (ПКА), сегмент №2.

(1В) T2-взвешенное изображение в режиме «темной крови» с насыщением сигнала от жира. TSE_ELT 13, толщина среза (SL) 6 мм, поле обзора 312 x 370 мм, матрица 162 x 256, TR 800 мс, TE 50 мс.

(1С) Позднее контрастирование с гадолинием (LGE), Tfi-сегмент 67, толщина среза 6 мм, поле обзора 337 x 370 мм, матрица 133 x 224, T1 400 мс, TR 852, TE 1,26 мс. (1D) Карта T1 до контрастирования. ИП Tfi с инверсией-восстановлением (IR), поправкой на движение (MOCO) и iPAT2. (1E) Карта T2 до контрастирования. ИП Tfi с импульсом подготовки T2, MOCO и iPAT2. (1F) Карта T1 после контрастирования. ИП Tfi с IR, MOCO и iPAT2.



2 66-летний мужчина, перегородочный подострый инфаркт миокарда. (2A) Левая коронарная артерия (ЛПНА), сегмент №6. (2B) T2-взвешенное изображение в режиме «темной крови» с насыщением сигнала от жира. TSE_ELT 13, толщина среза 6 мм, поле обзора 312 x 370 мм, матрица 162 x 256, TR 800 мс, TE 50 мс. (2C) LGE-изображение. Tfi-сегмент 67, толщина среза 6 мм, поле обзора 319 x 350 мм, матрица 133 x 224, TI 400 мс, TR 852 мс, TE 1,26 мс, TR/TE 2RR/1,3 мс. (2D) Карта T1 до контрастирования. ИП Tfi с IR и МОСО, толщина среза 6 мм, поле обзора 307 x 360 мм, матрица 144 x 256. (2E) Карта T2 до контрастирования. ИП Tfi с импульсом подготовки T2 и МОСО. Толщина среза 6 мм, поле обзора 289 x 360 мм, матрица 116 x 192. (2F) Карта T1 после контрастирования. ИП Tfi с IR и МОСО, толщина среза 6 мм, поле обзора 307 x 360 мм, матрица 144 x 256.

Пример исследования 2

Пациент

66-летний мужчина поступил в наше отделение неотложной помощи с болью в груди. В анализе сыворотки были выявлены высокие уровни креатинкиназы (303 МЕ/л) и креатинкиназы-МВ (19,0). Возникло подозрение на острый инфаркт миокарда; была выполнена неотложная инвазивная коронарография. В сегменте №6 левой коронарной артерии (ЛПНА) был выявлен 99-процентный стеноз (рис. 2A). Для сегмента №6 было выполнено чрескожное коронарное вмешательство.

Данные визуализации

Через 10 дней после начала симптомов была выполнена КМРТ для оценки жизнеспособности тканей миокарда. На T2-взвешенных изображениях в режиме «темной крови» (рис. 2B) можно увидеть сигнал от медленно движущейся крови (артефакты медленного кровотока) в верхушечно-перегородочных сегментах. LGE-изображение (рис. 2C) показывает трансмуральное контрастирование в тех же сегментах и субэндокардиальные участки низкой интен-

сивности в перегородочной области. В приложении MyoMaps (рис. 2D–F) артефакты медленного потока отсутствуют на карте T2, а в верхушечно-перегородочных сегментах отмечается умеренное увеличение интервала T2 для миокарда. Контрастированные области показывают увеличение значения T1 до контрастирования (1633 мс) и ECV (55,1 %) по сравнению с нормальными тканями миокарда (T1 до контрастирования 1180 мс, ECV 25,7%). С другой стороны, значение T1 до контрастирования для субэндокардиального участка низкой интенсивности (1200 мс) примерно эквивалентно нормальному миокарду.

Обсуждение

Результаты на T2-взвешенных изображениях в режиме «темной крови» соответствуют верхушечно- и перегородочному подострому инфаркту миокарда (виновный сосуд: ЛПНА №6). Однако результаты для области отека могли оказаться завышенными из-за артефактов медленного потока, вызванных снижением функции сердца, на T2-взвешенных изображениях в режиме «темной крови». На картах T2 эти артефакты отсутствуют, поэтому такие карты очень

полезны для правильной диагностики области отека. При количественной оценке повышение значений T1 до контрастирования и ECV позволяет сделать предположение о фиброзе миокарда и отеке. Субэндокардиальный линейный участок низкой интенсивности сигнала отображается в пределах поражения с задержкой контрастирования, что может быть признаком микроваскулярной обструкции. Значение T1 обычно снижается при кровотоке или накоплении железа, однако в этом случае значение T1 до контрастирования в области микроваскулярной обструкции примерно соответствует значению для нормальных тканей миокарда (1200 и 1180 мс). Похоже, что одновременное присутствие фиброза и отложений железа влияет и на эффект удлинения T1, и на эффект сокращения T1. Для данного пациента было выполнено неотложное стентирование. Однако результаты, указывающие не только на трансмуральный инфаркт, но и на микроваскулярную обструкцию, позволяют предположить, что жизнеспособность сегмента миокарда, пораженного инфарктом, будет низкой.

Заключение

Картирование интервалов T1 и T2 не только обеспечивает визуальную диагностику, но и дает возможность пиксельной количественной оценки характеристик тканей миокарда при инфаркте миокарда. В связи с этим в наших учреждениях количество исследований с использованием приложения MuoMaps за последние месяцы увеличилось. Ниже представлены некоторые причины:

1. Упрощение исследования для пациента (одна короткая задержка дыхания).
2. Сканирование без контрастного вещества для пациентов с почечной недостаточностью (карты T1 или T2 без контрастирования).

3. Диагностика неишемической кардиомиопатии (оценка небольших поражений на пиксельных цветовых картах).
4. Диагностика диффузных патологий миокарда (количественная оценка).
5. Поддержка интерпретации МР-изображений (объективность и количественная оценка).

Нынешние достижения в области T1- и T2-картирования и количественной оценки внеклеточного объема миокарда могут потенциально улучшить диагностику сердечно-сосудистых заболеваний, сделать более точной категоризацию риска для миокарда и помочь в создании персонализированных стратегий терапии для пациентов. ■

Список литературы

- 1 Lundin M, Ugander M. Clinical Utility of Cardiac T1- and Extracellular Volume (ECV) Mapping. A Brief Review. MAGNETOM Flash 1/2015: 18-20.
- 2 Maestrini V, Abdel-Gadir A, Herrey AS, Moon JC. New Generation Cardiac Parametric Mapping: the Clinical Role of T1 and T2 Mapping. MAGNETOM Flash 5/2013: 104-107.
- 3 Schelbert EB, Wong TC. Clinical Benefits of T1 and ECV Mapping. MAGNETOM Flash 1/2015: 12-17.
- 4 Xue H, Greiser A, Zuehlsdorff S, Jolly MP, Guehring J, Arai AE et al. Phase-Sensitive Inversion Recovery for Myocardial T1 Mapping with Motion Correction and Parametric Fitting. Magn Reson Med. 2013 May; 69(5): 1408-1420.
- 5 Girl S, Shah S, Xui H, Chung YC, Pennell ML, Guehring J et al. Myocardial T2 Mapping With Respiratory Navigator and Automatic Nonrigid Motion Correction. Magn Reson Med. 2012 November; 68(5): 1570-1578.



Контактные данные

Масаси Накамура, M.D.
 Больница Сайсекай Мацуяма
 Отделение диагностической радиологии
 880-2, Yamanishi, Matsuyama
 Ehime, 791-8026
 Ярап (Япония)
 Тел.: +81-89-951-6111
 m.nakamura1230@gmail.com

МРТ сердца по методу картирования диффузионного тензора с использованием одновременного многосрезового сбора данных и считыванием в режиме CAIPRINHA с короткими градиентными импульсами

Чукри Меккауи¹; Тимоти Дж. Риз¹; Марсель П. Яковски²; Химаншу Бхат³; Дэвид Э. Сосновик^{1,4}

¹ Центр биомедицинской визуализации Athinoula A. Martinos, отделение радиологии, Массачусетская больница общего профиля, Гарвардская медицинская школа, Бостон, шт. Массачусетс, США

² Отделение информатики, Институт математики и статистики, Университет Сан-Паулу, Бразилия

³ Siemens Healthcare, Чарльзтаун, шт. Массачусетс, США

⁴ Центр сердечно-сосудистых исследований, отделение радиологии, Массачусетская больница общего профиля, Гарвардская медицинская школа, Бостон, шт. Массачусетс, США

Вводные сведения

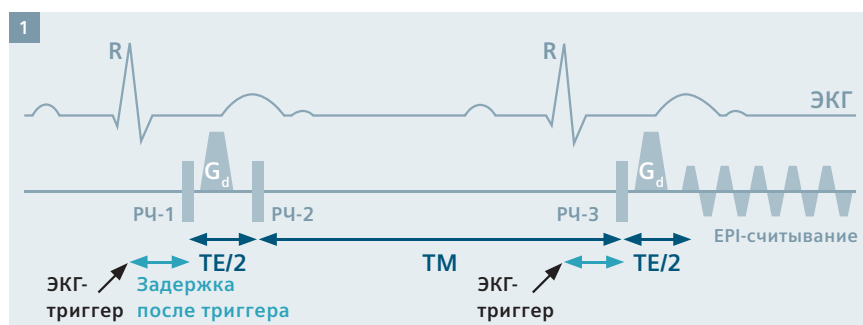
Сердечная мышца имеет сложную анизотропную микроструктуру, что хорошо подходит для характеристики по методу картирования диффузионного тензора (DTI) [1]. Наиболее широко используемый показатель организации волокон в миокарде – это угол спирали (НА), который определяется просто как отклонение мышечного волокна от локальной плоскости по короткой оси.

Мышечные волокна в субэндокарде имеют положительные значения НА, а в субэпикарде – отрицательные [1, 2]. Эти мышечные волокна в свою очередь организованы в виде слоев, которые сдвигаются друг относительно друга, позволяя миокарду утолщаться во время систолы [3, 4]. Изменения в этой микроструктуре из-за заболеваний сердца влияют на ее механическую эффективность и могут способствовать возникновению аритмий [5, 6]. Такие микроструктурные изменения могут появляться раньше симптомов, поэтому неинвазивное исследование может оказаться важным для клинической практики.

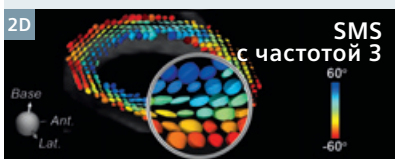
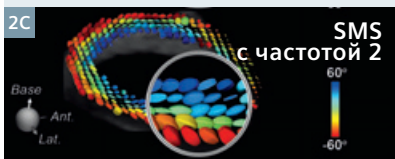
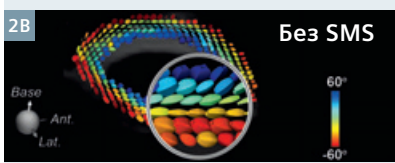

Движение сердца на пять порядков быстрее, чем самодиффузия воды. В связи с этим для успешной визуализации *in vivo* необходимы методы, чувствительные к микроскопической

диффузии воды, но не к движению и деформации сердца [7–9]. Один из подходов, позволяющий применять метод DTI в исследованиях *in vivo*, использует последовательность стимулированного эхо-сигнала (STE) с кодированием диффузии (рис. 1), которая может быть реализована на большинстве клинических томографов [10, 11]. Последовательность STE с кодированием диффузии воспроизводится в течение двух последовательных сердечных сокращений. Первый и второй возбуждающие импульсы с углом 90° применяются во время первого сердеч-

ного сокращения, а третий возбуждающий импульс – во время второго сердечного сокращения. Градиенты кодирования диффузии являются монополярными и располагаются непосредственно после первого и третьего возбуждающих импульсов. Основное достоинство метода STE – его принципиальная нечувствительность к движению сердца. В идеале каждый монополярный диффузионный градиент подается в один и тот же момент в двух последовательных интервалах R-R. Таким образом, это предотвращает не только изменение фазы из-за диффузионно кодиро-



1 Последовательность стимулированного эхо-сигнала (STE) с двойным триггером. Три возбуждающих (PЧ) импульса с углом 90° применяются во время двух последовательных сердечных сокращений. Возбуждение (PЧ-1), рефокусировка (PЧ-3), и дефазирование, и рефазирование диффузии происходят в один и тот же момент интервалов R-R, что позволяет устранить дефазирование из-за движения за счет использования периодичности движения сердца. Кроме того, большое время диффузии (включая TM) позволяет получить достаточную b-величину на клинических томографах без необходимости в слишком длинном интервале TE.



2 (2A) Одновременное получение 3 срезов в режиме SMS с частотой 3. Промежуток между срезами составляет 500% толщины среза. Поле тензора представлено в виде супертороидов с цветовым кодированием на основе угла спирали (НА). Супертороидные поля, возникающие при сборе данных без SMS (2B), с SMS с частотой 2 (2C) и с SMS с частотой 3 (2D) для одного и того же среза в середине желудочка, соответствуют трансмуральному изменению угла спирали от положительного в субэндокарде к отрицательному в субэпикарде.

ванного градиента, но и влияние движения сердца на фазу намагниченности.

Впрочем, использование последовательности STE существенно снижает эффективность сканирования из-за сбора данных с двойным триггером. Кроме того, последовательность STE составляет половину амплитуды спин-эха. В связи с этим большинство исследователей использовали примерно 8 усреднений на срез для того, чтобы добиться достаточного отношения сигнал/шум (SNR) при сборе данных в режиме STE с кодированием диффузии, в результате чего на каждый срез уходило 5–7 минут [12]. Из-за неэффективности метода STE часто приходится уменьшать анатомическое покрытие сбора данных.

К примеру, только на получение 3 срезов по короткой оси уходит порядка 15 минут, тогда как эти срезы охватывают лишь 25% миокарда [12]. В связи с этим существует острая необходимость в новых методах для улучшения анатомического покрытия и сокращения времени сканирования. Разработка метода одновременного многосрезового сбора данных (SMS) с использованием метода контролируемого наложения при параллельной визуализации с короткими градиентными импульсами (CAIPIRINHA с короткими градиентными импульсами) для считывания выглядит весьма перспективной [13, 14] и может сыграть ключевую роль в расширении применения метода DTI для сканирования сердца.

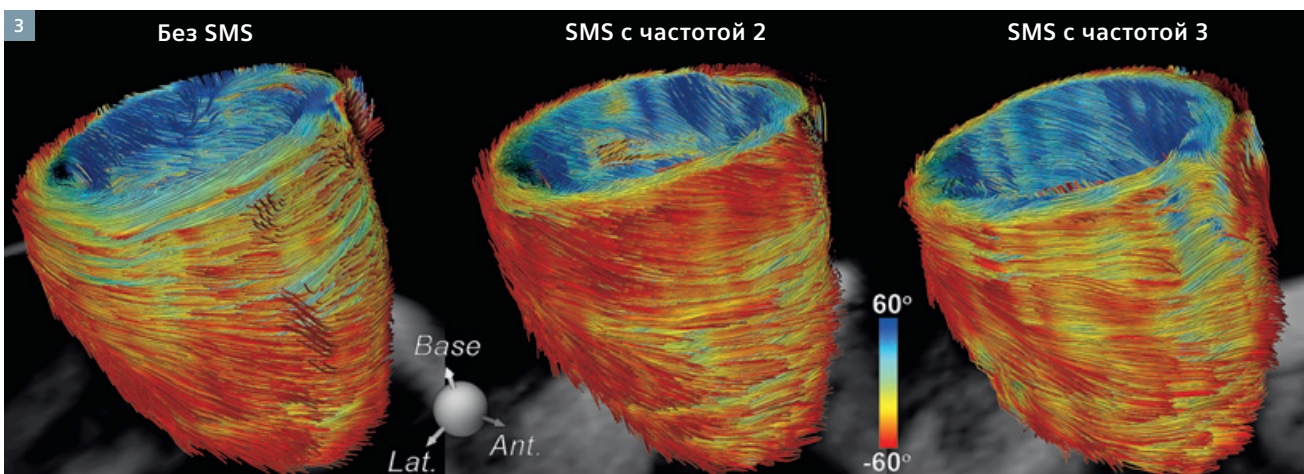
Практическое применение

Подробное техническое описание SMS-возбуждения с использованием метода CAIPIRINHA с короткими градиентными импульсами приводится в приложении «SMS» к журналу MAGNETOM Flash (63) 3/2015. Этот метод уже широко используется для исследований головного мозга [13, 14], а первичный опыт применения для исследований сердца выглядит многообещающим [15]. В настоящей статье мы описываем свой опыт применения данного метода для DTI при сканировании сердца у здоровых добровольцев.

DTI-сканирование с задержкой дыхания выполнялось на томографе с напряженностью поля 3 Тл (MAGNETOM Skyra, «Сименс», Эрланген, Германия) с помощью 34-элементной приемной катушки (18 anteriорных и 16 постериорных элементов). Изображения получали с помощью последовательности STE с кодированием диффузии, которая обеспечивала объемную селективность по оси фазового кодирования за счет блокоселективного радиочастотного (РЧ) импульса. Параметры сбора данных были следующими:

Поле обзора 360 x 180 мм, разрешение 2,5 x 2,5 x 8 мм³, частота для алгоритма GRAPPA в плоскости сканирования 2, TE 34 мс, b-фактор

¹ Данный продукт в настоящее время разрабатывается и пока что не доступен для продажи. Гарантировать наличие в будущем нельзя.



3 Трактография всего ЛЖ, с цветовым кодированием угла спирали, для одного и того же пациента, прошедшего визуализацию без одновременного многосрезового сбора данных (SMS) и с SMS с частотой 2 и 3. Тракты, полученные при использовании SMS с частотой 2 и 3, успешно выдерживают сравнение и коррелируются с полученными без SMS.

500 с/мм², 10 направлений кодирования диффузии и 8 усреднений. Двенадцать срезов по короткой оси получали в оптимальный систолический момент сердечного цикла для того, чтобы свести к минимуму влияние деформации [11, 16]. Сканирование проводилось без одно-временного многосрезового сбора данных (SMS) и с SMS с частотой 2 и 3. Угол спирали (НА) определяли на основе диффузионного тензора, который рассчитывался на основе диффузионно-взвешенных изображений. Волоконные тракты конструировали путем интеграции первичного поля собственного вектора в линии потока с использованием адаптивного метода Рунге-Кутты 5-го порядка [5].

Результаты и влияние

Когда многосрезовой сбор данных (SMS) не использовался, для покрытия всего левого желудочка требовалось 96 задержек дыхания. При использовании SMS с частотой 2 количество задержек дыхания сокращалось до 48, а при использовании SMS с частотой 3 – до 32. Для SMS с частотой 3 на сбор данных для всего сердца уходило порядка 20 минут. Качество изображений сохранялось на прежнем уровне при использовании SMS и с частотой 2, и с частотой 3. Это можно увидеть на рис. 2, где диффузионный тензор для каждого вокселя представлен супертороидной моделью [17]. Символы параметризуются величиной и ориентацией, определенной на основе диффузионного тензора, и кодируются цветами на основе угла спирали. Трансмуральное изменение угла спирали от положительного в субэндокарде к отрицательному в субэпикарде хорошо демонстрируется во всех трех срезах при SMS с частотой 3. Поля символов при использовании SMS с частотой 2 и 3 для среза в середине желудочка успешно выдерживают сравнение с полученными без SMS и отвечают ожидаемому трансмуральному изменению угла спирали.

Трактография сердца ранее выполнялась в небольшом анатомическом диапазоне (3–5 срезов) или с очень большими промежутками между срезами. Чтобы результаты трактографии были полезны, необходима визуализация всего

сердца без каких-либо промежутков между срезами. Без использования SMS на сбор данных для этого требуется более 60 минут. Впрочем, как можно увидеть на рис. 3, волоконные тракты всего ЛЖ были успешно визуализированы с использованием SMS с частотой 2 и 3 и выдержали качественное сравнение с полученными без SMS.

Обсуждение

DTI-сканирование сердца потенциально может улучшить понимание, диагностику и лечение целого ряда сердечно-сосудистых заболеваний. Впрочем, основным ограничением остается длительное время сканирования. При использовании нынешних методов на получение 3 срезов по короткой оси уходит около 20 минут. Мы продемонстрировали, что применение одно-временного многосрезового сбора данных (SMS) позволило втрое сократить время сканирования. На одновременное получение 3 срезов (базального, срединного и верхушечного), показанных на рис. 2, уходит около 5 минут. Хотя визуализация только 3 срезов дает ограниченное покрытие ЛЖ, практическая польза этого подхода была продемонстрирована при первичных исследованиях перфузии сердца [18]. Дополнительное получение DTI-изображений для тех же 3 срезов по короткой оси практически не увеличивает длительность исследования, но может оказаться весьма полезным.

DTI-сканирование всего сердца связано с более высокими требованиями, однако может предложить уникальный способ оценки микро-структуры миокарда. Метод SMS в сочетании с дальнейшим развитием технологий может способствовать внедрению DTI-сканирования всего сердца в клиническую практику, открыв путь к надежной характеристике структуры миокарда у самых разных пациентов с заболеваниями сердца. ■

Список литературы

- 1 Streeter DD, Jr., Spotnitz HM, Patel DP, Ross J, Jr., Sonnenblick EH. Fiber orientation in the canine left ventricle during diastole and systole. *Circ Res.* 1969;24(3):339-47.
- 2 Scollan DF, Holmes A, Winslow R, Forder J. Histological validation of myocardial microstructure obtained from diffusion tensor magnetic resonance imaging. *Am J Physiol.* 1998;275(6 Pt 2):H2308-18.
- 3 LeGrice IJ, Smaill BH, Chai LZ, Edgar SG, Gavin JB, Hunter PJ. Laminar structure of the heart: ventricular myocyte arrangement and connective tissue architecture in the dog. *Am J Physiol.* 1995;269(2 Pt 2):H571-82.
- 4 Dou J, Tseng WY, Reese TG, Wedeen VJ. Combined diffusion and strain MRI reveals structure and function of human myocardial laminar sheets in vivo. *Magn Reson Med.* 2003;50(1):107-13.
- 5 Mekkaoui C, Huang S, Chen HH, Dai G, Reese TG, Kostis WJ et al. Fiber architecture in remodeled myocardium revealed with a quantitative diffusion CMR tractography framework and histological validation. *J Cardiovasc Magn Reson.* 2012;14:70.
- 6 Trayanova NA. Whole-heart modeling: applications to cardiac electrophysiology and electromechanics. *Circ Res.* 2011;108(1):113-28.
- 7 Sosnovik DE, Wang R, Dai G, Reese TG, Wedeen VJ. Diffusion MR tractography of the heart. *J Cardiovasc Magn Reson.* 2009;11:47.
- 8 Nguyen C, Fan Z, Sharif B, He Y, Dharmakumar R, Berman DS et al. In vivo three-dimensional high resolution cardiac diffusion-weighted MRI: a motion compensated diffusion-prepared balanced steady-state free precession approach. *Magn Reson Med.* 2014;72(5):1257-67. doi:10.1002/mrm.25038.
- 9 Gamper U, Boesiger P, Kozierke S. Diffusion imaging of the in vivo heart using spin echoes—considerations on bulk motion sensitivity. *Magn Reson Med.* 2007;57(2):331-7. doi:10.1002/mrm.21127.
- 10 Reese TG, Weisskoff RM, Smith RN, Rosen BR, Dinsmore RE, Wedeen VJ. Imaging myocardial fiber architecture in vivo with magnetic resonance. *Magn Reson Med.* 1995;34(6):786-91.
- 11 Tseng WY, Reese TG, Weisskoff RM, Wedeen VJ. Cardiac diffusion tensor MRI in vivo without strain correction. *Magn Reson Med.* 1999;42(2):393-403.

- 12 NIELLES-VALLESPIN S, MEKKAOUI C, GATEHOUSE P, REESE TG, KEEGAN J, FERREIRA PF et al. In vivo diffusion tensor MRI of the human heart: reproducibility of breath-hold and navigator-based approaches. *Magn Reson Med*. 2013;70(2):454-65.
- 13 SETSOMPOP K, COHEN-ADAD J, GAGOSKI BA, RAJJ T, YENDIKI A, KEIL B et al. Improving diffusion MRI using simultaneous multislice echo planar imaging. *NeuroImage*. 2012;63(1):569-80. doi:10.1016/j.neuroimage.2012.06.033.
- 14 SETSOMPOP K, GAGOSKI BA, POLIMENI JR, WITZEL T, WEDEEN VJ, WALD LL. Blipped-controlled aliasing in parallel imaging for simultaneous multislice echo planar imaging with reduced g-factor penalty. *Magn Reson Med*. 2012;67(5):1210-24. doi:10.1002/mrm.23097.
- 15 LAU AZ, TUNNICLIFFE EM, FROST R, KOOPMANS PJ, TYLER DJ, ROBSON MD. Accelerated human cardiac diffusion tensor imaging using simultaneous multislice imaging. *Magn Reson Med*. 2015;73(3):995-1004. doi:10.1002/mrm.25200.
- 16 STOECK CT, KALINOWSKA A, VON DEUSTER C, HARMER J, CHAN RW, NIEMANN M et al. Dual-phase cardiac diffusion tensor imaging with strain correction. *PLoS One*. 2014;9(9):e107159. doi:10.1371/journal.pone.0107159.
- 17 MEKKAOUI C, CHEN IY, CHEN HH, KOSTIS WJ, PEREIRA F, JACKOWSKI MP et al. Differential response of the left and right ventricles to pressure overload revealed with diffusion tensor MRI tractography of the heart in vivo. *Journal of Cardiovascular Magnetic Resonance*. 2015;17(Suppl 1):O3-O. doi:10.1186/1532-429X-17-S1-O3.
- 18 STAB D, WECH T, BREUER FA, WENG AM, RITTER CO, HAHN D et al. High resolution myocardial first-pass perfusion imaging with extended anatomic coverage. *J Magn Reson Imaging*. 2014;39(6):1575-87. doi:10.1002/jmri.24303.

Тимо
Дж. Риз



Чукри
Меккауи



Контактные данные

Чукри Меккауи (Choukri Mekkaoui)
 Центр биомедицинской
 визуализации Athinoula A. Martinos
 149 13th Street
 Charlestown, MA 02129, USA (США)
 Тел.: +1 617 724-3407
 Факс: 617 726-7422
 mekkaoui@nmr.mgh.harvard.edu

Метод усовершенствованной МР-диффузии с использованием эхопланарной визуализации с одновременным многосрезовым сбором данных

Кавин Сетсомпо^{1,2}; Стивен Ф. Коли^{1,2}; Лоуренс Л. Уолд^{1,2}

¹ Центр биомедицинской визуализации Martinos, отделение радиологии, Массачусетская больница общего профиля, Чарльзтаун, шт. Массачусетс, США

² Отделение радиологии, Гарвардская медицинская школа, Бостон, шт. Массачусетс, США

Введение

В последнее время значительно возрос интерес к применению технологии одновременного многосрезового сбора данных (Simultaneous Multi-Slice, SMS) на базе параллельного сканирования [1], которая позволяет сократить время выполнения многих визуализационных последовательностей в МРТ. В частности, применение технологии SMS для МР-диффузии функциональной МРТ (ФМРТ) коренным образом изменило диапазон исследований, которые врачи и ученые могут выпол-

нять с помощью визуализационных последовательностей этих типов. Для МР-диффузии технология SMS открыла возможность получения информации для гораздо большего количества направлений кодирования диффузии за ограниченный период времени, что позволило проводить более сложные и современные процедуры сбора данных в клинической и в научной неврологической практике.

Из-за применения градиентов кодирования диффузии в МР-диффузии возникают значительные фазовые

нарушения, меняющиеся в пространстве и времени, что снижает ценность многоимпульсного сбора данных. В связи с этим МР-диффузия часто базируется на быстрой одноимпульсной двумерной эхопланарной (EPI) последовательности «спин-эхо». Эта последовательность обеспечивает высокое качество визуализации, но при этом весьма неэффективна. На рис. 1 показана диаграмма последовательности для такого сбора данных, при котором возбуждается один двумерный визуализируемый срез, после чего производится кодирование диффузии,



1 На диаграмме показана неэффективность стандартных методов двумерной диффузионно-взвешенной визуализации (DWI). Хотя длительный процесс диффузионно контрастного кодирования охватывает весь объем, считывается только один срез. Одновременный многосрезовый сбор данных дает возможность одновременно получать данные для нескольких визуализируемых срезов при одном кодировании диффузии. В отличие от обычных методов ускорения сбора данных в плоскости сканирования, которые сокращают лишь период приема сигнала при сборе данных, технология SMS дает возможность пропорционального уменьшения общего времени сканирования за счет увеличения многополосного коэффициента.

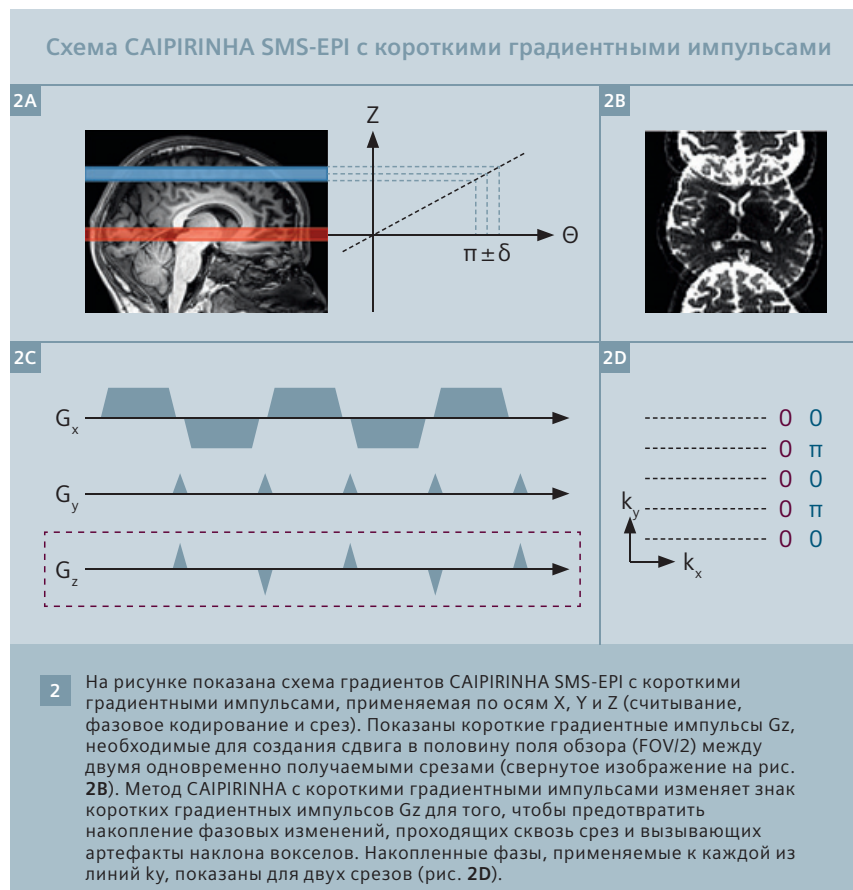
а данные для этого конкретного среза считываются с использованием EPI-кодирования. Этот процесс повторяется нужное количество раз (по одному на каждый визуализируемый срез) до тех пор, пока не будет охвачен весь головной мозг. Как можно увидеть, период кодирования диффузии может составлять значительную часть общего времени сбора данных. Это кодирование диффузии осуществляется с помощью импульсов градиентного магнитного поля, что обеспечивает кодирование всего объема визуализации. Впрочем, в каждом периоде сбора данных возбуждается и сканируется только один срез, а довольно длительное кодирование диффузии приходится повторять для всех визуализируемых срезов, что делает процесс очень неэффективным.

Использование обычной технологии ускорения на основе двумерной параллельной визуализации [2-4] в МР-диффузии может уменьшить количество шагов фазового кодирования для эхопланарной визуализации (EPI), что сокращает количество искажений и артефактов в изображениях. Однако подобный метод не ведет к существенному ускорению МР-диффузии, поскольку сокращает лишь период EPI-кодирования, но не влияет на другие компоненты сбора данных, в частности на довольно длительное кодирование диффузии. В свою очередь, применение технологии ускорения на основе одновременного многосрезового сбора данных (SMS) [1] дает возможность одновременного получения нескольких срезов (до реконструкции эти срезы будут выглядеть свернутыми) в течение каждого периода сбора данных, что сокращает количество периодов сбора данных, необходимых для объемного сканирования. Таким образом, технология SMS гораздо эффективнее сокращает время сканирования при МР-диффузии – в этом случае общее время сканирования снижается во столько раз, сколько срезов возбуждается одновременно (так называемый многополосный коэффициент – MB). К тому же, в отличие от обычной параллельной визуализации, технология SMS не сокращает период EPI-кодирования и поэтому не приводит к нежелательному снижению соотношения сигнал/

шум (\sqrt{R}), присущего обычной параллельной визуализации.

Для одноимпульсного сканирования в режиме SMS-EPI применялись различные методы SMS, включая широкополосную визуализацию [5, 6], одновременную рефокусировку изображений (SIR) [7, 8] и многосрезовую визуализацию на основе параллельной реконструкции изображений [9, 10]. Однако наличие значительных артефактов и снижение соотношения сигнал/шум (SNR) при использовании этих методов стало препятствием к их широкомасштабному внедрению в МР-диффузию. В частности, многосрезовое сканирование на базе параллельной визуализации страдает от большого увеличения коэффициента шума g при МР-исследовании головного мозга. Это связано с тем фактом, что при сканировании головного мозга обычно используется небольшое поле обзора (FOV) при визуализации вдоль направления среза, в результате чего накладываемые воксели из одновременно получаемых срезов находятся близко друг к другу в пространстве, и разделить их оказывается сложно. В качестве способа

для уменьшения коэффициента шума g , связанного с технологией SMS, была предложена усовершенствованная стратегия параллельной визуализации под названием CAIPIRINHA [11], которая создает сдвиг между срезами, чтобы увеличить расстояние между накладываемыми вокселями. Метод CAIPIRINHA создает сдвиг между срезами за счет использования отдельных РЧ-импульсов для сбора данных для каждой линии k -пространства, причем РЧ-импульсы подаются так, чтобы вызвать разную фазовую модуляцию в каждом из одновременно получаемых срезов. Это подходит для многоимпульсного сбора данных, но не для одноимпульсного EPI-сканирования, при котором для получения всех линий k -пространства используется лишь один РЧ-импульс. Первую попытку применить метод CAIPIRINHA для одноимпульсного EPI-сканирования сделали Ньунс и др. [9]. Они использовали подход, аналогичный широкополосному, в направлениях фазового кодирования и считывания, чтобы увеличить расстояние между вокселями. Однако это приводило к артефактам наклона (нерезкости) вокселей и сильно огра-



ничивало расстояние, которое можно было создать между накладывающимися вокселями. В настоящей статье описан метод CAIPIRINHA с короткими градиентными импульсами [12], который является модификацией подхода Ньюнса и позволяет создать необходимые сдвиги вокселей в направлении фазового кодирования без артефактов наклона. Этот подход дал нам возможность выполнять высококачественный сбор данных в режиме SMS-EPI на базе параллельной визуализации и за счет этого существенно сократить время сбора данных для МР-диффузии.

Метод CAIPIRINHA с короткими градиентными импульсами

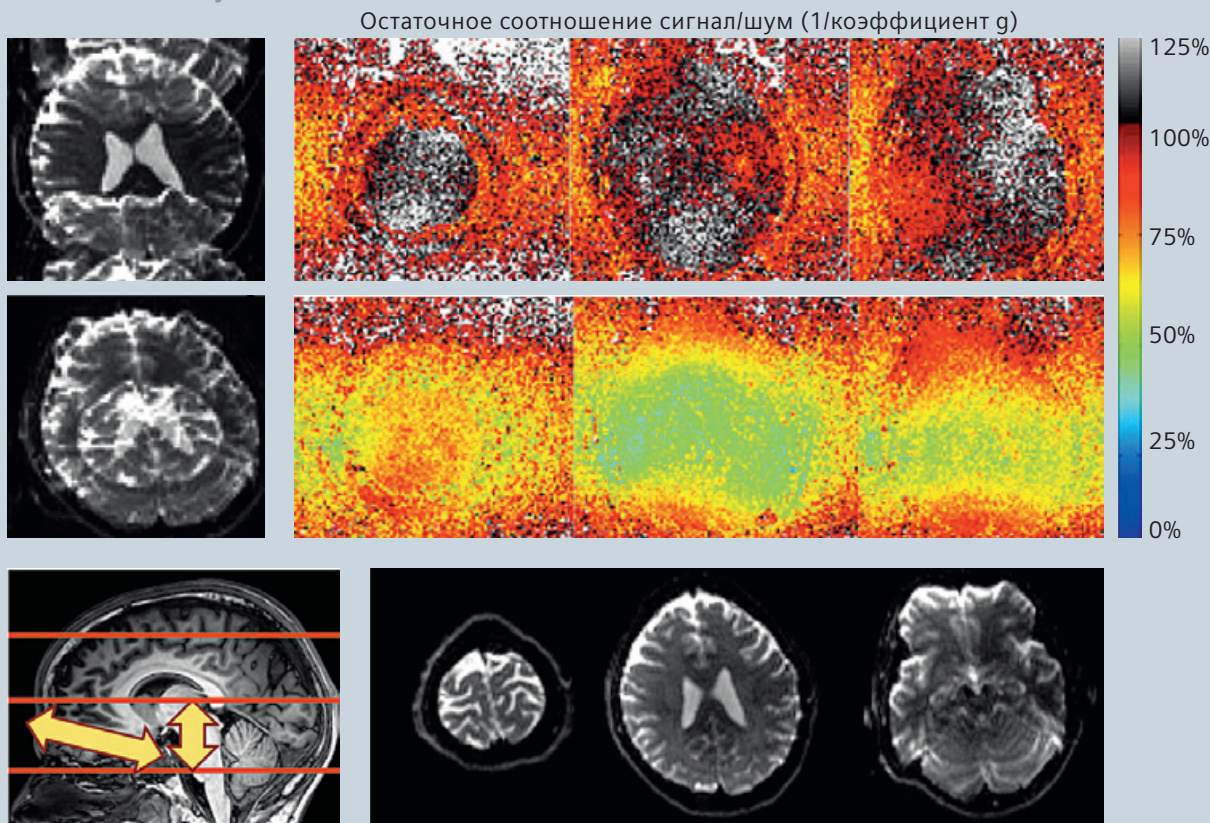
В методе CAIPIRINHA с короткими градиентными импульсами используются дополнительные короткие импульсы градиентного магнитного поля Gz во время EPI-считывания.

На рис. 2 показаны стандартные градиенты Gx и Gy для EPI-кодирования вместе с этими дополнительными короткими градиентными импульсами Gz. Эти импульсы кодирования Gz применяются одновременно с импульсами фазового кодирования Gy для создания разной модуляции фаз между одновременно возбуждаемыми срезами для сбора данных на каждой линии k-пространства. В данном примере импульсы Gz применяются для создания сдвига в половину поля обзора (FOV/2) в направлении фазового кодирования (PE) между двумя одновременно получаемыми срезами (в правой верхней части рис. 2 показано свернутое изображение). Чтобы создать необходимый сдвиг между срезами, следует использовать для этих импульсов Gz соответствующую область градиентных импульсов. В частности, в примере на рис. 2 каждый импульс

Gz должен создавать n приращение фазы для спинов, расположенных в верхнем срезе (синий цвет), и не создавать приращения для нижнего среза (красный цвет). Модуляции фазы по оси ky, вызванные последовательностью импульсов Gz, показаны в нижней правой части рис. 2 для верхнего (синего) и нижнего (красного) визуализируемых срезов. При отсутствии модуляции для нижнего среза этот срез остается неизменным. В свою очередь, линейная модуляция фазы по оси ky на n приращение фазы для верхнего среза вызывает сдвиг этого среза на FOV/2 в направлении фазового кодирования. Таким образом достигается необходимый сдвиг на FOV/2 между срезами.

Важно отметить, что каждый импульс Gz также создает небольшое изменение фазы 25 через получаемые срезы конечной толщины, как показано на рис. 2. Это изменение фазы

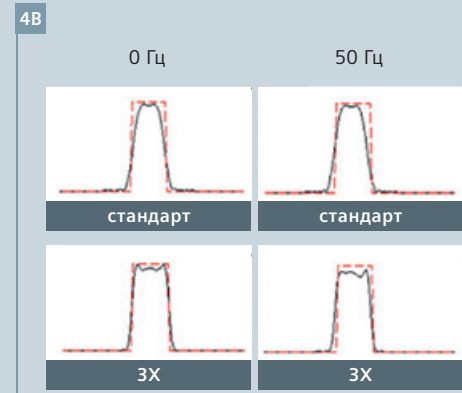
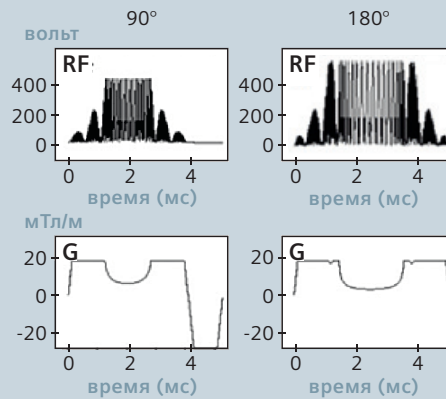
3 Метод CAIPIRINHA с короткими градиентными импульсами, одновременное получение 3 срезов, 32-канальная катушка



3 Метод SMS-EPI с одновременным получением 3 срезов, сбор данных на томографе 3 Тл с использованием 32-канальной катушки «Сименс». Здесь сравнивается коэффициент g, полученный при реконструкции параллельно визуализированных изображений со сдвигом на FOV/2 и без сдвига. Остаточное отношение сигнал/шум (1/коэффициент g) при отсутствии сдвига существенно уменьшилось и составило 68%. Метод CAIPIRINHA с короткими градиентными импульсами со сдвигом на FOV/2 позволил сохранить соотношение сигнал/шум на уровне более 99%, при этом устранив наклон вокселей на 3,5, наблюдавшийся при стандартном широкополосном подходе.

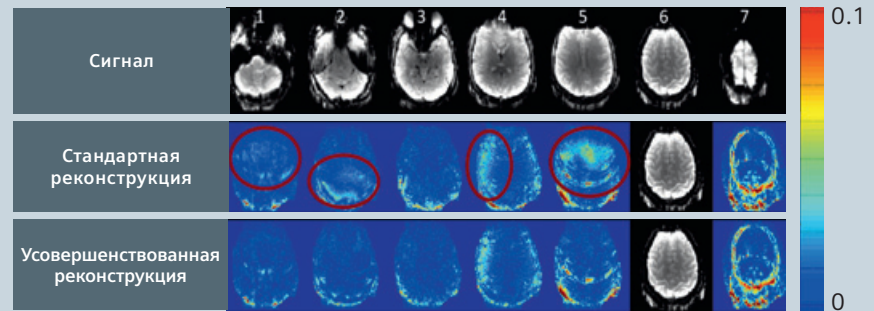
в срезе под воздействием каждого короткого импульса приводит к очень небольшому ослаблению сигнала (обычно менее 1%). Важным принципом метода CAIPIRINHA с короткими градиентными импульсами является использование чередующихся положительных и отрицательных градиентных импульсов для того, чтобы ограничить возможность накопления момента градиента и этого изменения фазы в срезе во время EPI-кодирования, что могло бы привести к существенному ослаблению сигнала. Это решает проблему широкополосного подхода, в котором применяются только положительные импульсы G_z , что приводит к накоплению артефактов дефазирования в срезе и наклона вокселей. Таким образом, метод CAIPIRINHA с короткими градиентными импульсами способствует эффективному использованию контролируемых схем наложения CAIPIRINHA для одновременно получаемых срезов в режиме EPI. Это хорошо заметно при изучении примера с трехкратным ускорением получения срезов (SMS 3), выполненного с использованием 32-канальной катушки для головы на томографе с напряженностью поля 3 Тл (см. рис. 3). Здесь сравнивается коэффициент g , связанный с реконструкцией параллельно полученных изображений со сдвигом на $FOV/2$ и без сдвига (в обоих случаях – метод реконструкции GRAPPA для срезов). При отсутствии сдвига между одновременно получаемыми срезами среднее остаточное соотношение сигнал/шум ($1/\text{коэффициент } g$) оказалось существенно ниже изначального и составило 68%. Метод CAIPIRINHA с короткими градиентными импульсами со сдвигом на $FOV/2$ позволил сохранить соотношение сигнал/шум на уровне более 99%, при этом устранив наклон вокселей на 3,5, наблюдавшийся при стандартном широкополосном подходе. Таким образом, метод CAIPIRINHA с короткими градиентными импульсами дает возможность втрое ускорить сбор данных при МР-диффузии без заметного ухудшения соотношения сигнал/шум. (Обратите внимание, что в некоторых областях остаточное соотношение сигнал/шум оказывается несколько больше единицы, что указывает на определенное подавление шума в процессе реконструкции, что было продемонстри-

4A Многополосный РЧ-импульс: алгоритмы SLR и VERSE
Высококачественный профиль среза и низкий показатель SAR

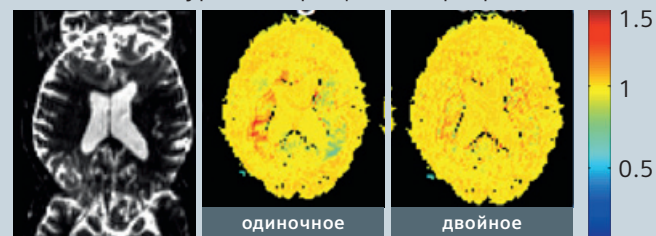


4C Реконструкция срезов по методу GRAPPA: блокировка утечки и двойное ядро

Уменьшение утечки сигнала между срезами



4D Уменьшенный уровень артефактов-призраков N/2



4 Здесь продемонстрированы важные аспекты применения метода CAIPIRINHA с короткими градиентными импульсами. Показаны многополосные импульсы 90-180 с коэффициентом ускорения получения срезов 3, сконструированные с использованием алгоритмов SLR и VERSE. (4A) РЧ-импульсы VERSE 90 и 180 вместе с соответствующими градиентными импульсами. (4B) Сравнение профилей срезов, полученных с помощью стандартной односрезовой пары РЧ-импульсов 90-180, и срезов, полученных с помощью пары РЧ-импульсов с коэффициентом ускорения получения срезов 3. Эти импульсы необходимы для того, чтобы обеспечить высокое качество изображений, при этом ограничив пиковую мощность и показатель SAR. Достоинства подхода к реконструкции срезов по методу GRAPPA с блокировкой утечки (LeakBlock) для уменьшения проникновения постороннего сигнала из-за утечки между одновременно получаемыми срезами показаны на рис. 4C. Отдельные проявления утечки сигнала на 6-м визуализируемом срезе (для сбора данных с коэффициентом SMS 7) значительно снижены по сравнению со стандартной реконструкцией срезов по методу GRAPPA. На рис. 4D показано использование метода реконструкции срезов GRAPPA с двойным ядром для разделения данных EPI для метода CAIPIRINHA с короткими градиентными импульсами с коэффициентом SMS 3 для сдвига данных на половину поля обзора. Два ядра воздействуют конкретно на четные и нечетные линии свернутых по срезам данных k-пространства и дают возможность четко разделить и данные срезов, и связанные с ними артефакты-призраки (перед применением обычной поправки на артефакты-призраки).

ровано ранее для сбора данных в плоскости среза по технологии GRAPPA с низким ускорением [13]).

Структура РЧ-импульсов и реконструкция изображений

Рассматривая возможность применения метода CAIPIRINHA с короткими градиентными импульсами при больших коэффициентах ускорения получения срезов, необходимо тщательно продумать ряд аспектов структуры последовательностей и реконструкции изображений. Достаточно важной для диффузионно-взвешенной визуализации (DWI) является структура многополосных РЧ-импульсов, позволяющая одновременно возбуждать несколько срезов при сборе данных в режиме SMS. Многополосные РЧ-импульсы вызывают увеличение показателя RF, что особенно проблематично для DWI-сканирования, поскольку в нем применяются импульсы «спин-эхо» 90-180 с высоким показателем SAR. При коэффициенте ускорения SMS-3 применение алгоритма VERSE [14] продемонстрировало достаточное снижение показателя SAR для DWI-сканирования *in vivo* на томографе 3 Тл [15]. Впрочем, снижение показателя SAR с помощью алгоритма VERSE ведет к искажению профиля среза на внерезонансных частотах. Этот эффект можно уменьшить за счет применения алгоритма SLR для конструирования РЧ-импульсов наряду с большим произведением времени и ширины диапазона для улучшения качества профиля среза перед применением алгоритма VERSE. На рис. 4 (А, В) показаны многополосные импульсы 90-180 с коэффициентом ускорения получения срезов 3, созданные с использованием алгоритмов SLR и VERSE. На рис. 4А показаны РЧ-импульсы VERSE 90 и 180 вместе с соответствующими градиентными импульсами. На рис. 4В можно увидеть сравнение профилей срезов, полученных с помощью стандартной односрезовой пары РЧ-импульсов 90-180, и срезов, полученных с помощью пары РЧ-импульсов с коэффициентом ускорения получения срезов 3. В данном случае высокое качество профилей срезов достигается и на резонансной частоте, и на частоте, отличающейся на 50 Гц от резонансной.

В дополнение к комбинированному использованию алгоритмов VERSE и SLR был разработан ряд других подходов для снижения показателя SAR и пиковой мощности многополосных импульсов. Эти методы особенно полезны при больших коэффициентах ускорения получения срезов и (или) для сканирования на томографах со сверхмощным полем. Для уменьшения пиковой мощности были предложены схема оптимизации фазы [16], метод сдвига импульса во времени [17] и комбинированный подход [18,19] оптимизации фазы с использованием импульсов 90° и 180° с пространственно меняющимися фазами, которые в сочетании обеспечивают ровную фазу возбуждения «спин-эхо». Помимо этого, были предложены варианты структуры РЧ-импульсов (PINS – независимость мощности от количества срезов) [20] и MultiPINS [21] в качестве стратегии для возбуждения/рефокусировки большого количества визуализационных срезов одновременно без увеличения пиковой мощности или показателя SAR.

Был разработан ряд методов для повышения качества реконструкции SMS-EPI-изображений. Первоначальный подход SENSE/GRAPPA к реконструкции SMS-изображений [22] был модифицирован таким образом, чтобы дать возможность сбора данных по методу CAIPIRINHA со сдвигом поля обзора между срезами [23–25]. Метод реконструкции срезов GRAPPA [12], который широко использовался для реконструкции данных SMS-EPI для метода CAIPIRINHA с короткими градиентными импульсами, был проработан таким образом, чтобы обеспечить эффективную реконструкцию за счет метода блокировки утечек (LeakBlock) [26]. Этот метод уменьшает проникновение постороннего сигнала из-за утечки между одновременно получаемыми срезами и показывает улучшение временной стабильности при высоких коэффициентах ускорения. На рис. 4С показано сравнение утечки сигнала при стандартной и усовершенствованной (с блокировкой утечки) реконструкции срезов по методу GRAPPA для сбора данных по методу CAIPIRINHA с короткими градиентными импульсами при коэффициенте SMS 7 с использованием 32-канальной

катушки для головы. Можно четко увидеть, что реконструкция с блокировкой утечки значительно уменьшает появление утечки отдельных сигналов в 6-м срезе.

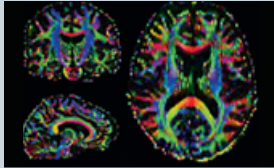
Еще один важный фактор для реконструкции данных SMS-EPI – минимизация артефактов-призраков N/2 в изображениях. Это достаточно актуально для метода SMS-EPI, поскольку для каждого из одновременно получаемых срезов может потребоваться своя собственная поправка на артефакты-призраки (из-за различий в фазовой погрешности для артефактов-призраков N/2 в разных положениях срезов). Таким образом, артефакты-призраки N/2 невозможно полностью удалить из набора данных со свернутыми срезами перед реконструкцией данных параллельной визуализации (устранением наложения срезов). Использование метода реконструкции срезов GRAPPA с двойным ядром, при котором отдельные ядра GRAPPA применяются к четным и нечетным линиям данных k-пространства со свернутыми срезами, позволило преодолеть эту проблему [15]. Этот метод дает возможность четкого разделения данных срезов и связанных с ними артефактов-призраков перед применением типичной поправки на артефакты-призраки.

На рис. 4D показано сравнение уровня артефактов-призраков N/2 для данных SMS-EPI с коэффициентом SMS 3 на основе метода CAIPIRINHA с короткими градиентными импульсами, реконструированными с помощью i) метода реконструкции срезов GRAPPA с одиночным ядром, ii) метода реконструкции GRAPPA с двойным ядром. Обратите внимание, что артефакт-призрак на верхнем срезе при сборе данных в режиме SMS оказывается непосредственно в центре визуализационного поля обзора среднего среза (из-за сдвига между срезами в 1/2 поля обзора). Это не позволяет точно устранить наложение для артефакта-призрака при использовании метода реконструкции срезов GRAPPA с одиночным ядром. На рис. 4 показан соответствующий крупный артефакт реконструкции в центре среднего визуализируемого среза. Использование метода реконструкции срезов GRAPPA с двойным ядром позволило устранить этот

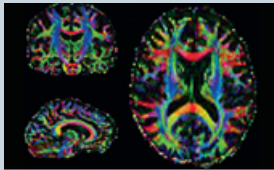
5

Трёхкратное ускорение МР-диффузии головного мозга

DTI: 10 мин → 3 мин




1-кратный сбор данных

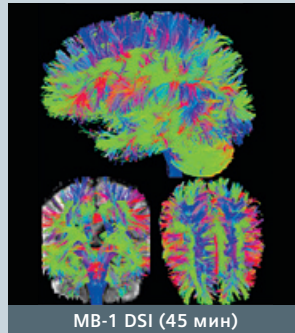


3-кратный сбор данных

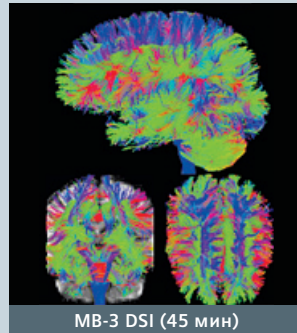
Q-шар: 12 мин → 4 мин



DSI: 45 мин → 15 мин



MB-1 DSI (45 мин)



MB-3 DSI (15 мин)

5

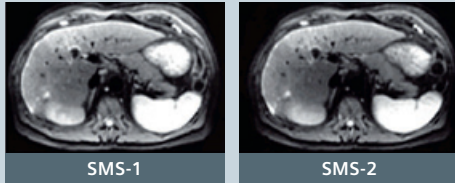
Картирование диффузионного тензора, Q-шар и диффузионная спектральная визуализация сравниваются с использованием стандартного сбора данных с коэффициентом SMS 1 и сбора данных по методу CAIPIRINHA с короткими градиентными импульсами с коэффициентом SMS 3 на томографе 3 Тл с 32-канальной катушкой «Сименс» для исследования головы. Очевидно, что результаты для цветных карт FA, функции распределения ориентации (ODF) и трассировки волокон практически аналогичны.

6

Применение за пределами головного мозга

Диффузионное исследование печени

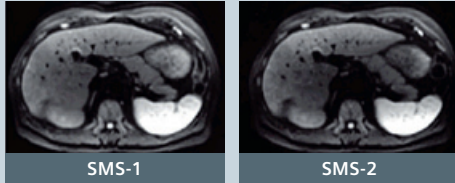
b = 50



SMS-1

SMS-2

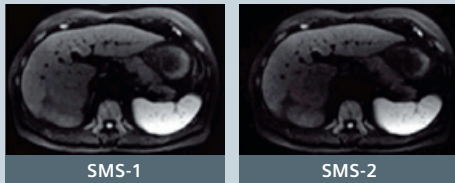
b = 400



SMS-1

SMS-2

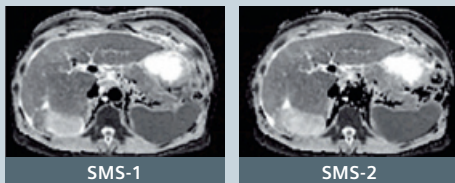
b = 800



SMS-1

SMS-2

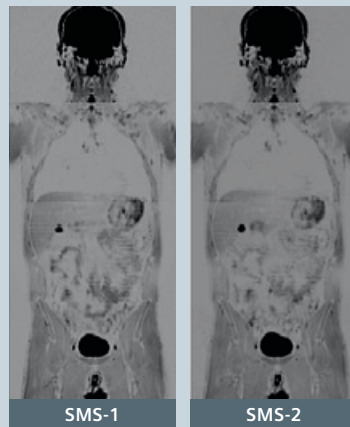
ADC



SMS-1

SMS-2

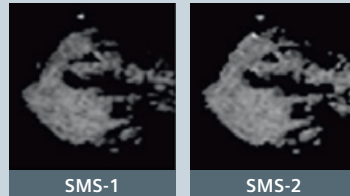
Диффузионное исследование всего тела



SMS-1

SMS-2

Диффузионное исследование молочных желез



SMS-1

SMS-2

6

Здесь показаны недавно появившиеся варианты применения DWI-сканирования для исследований органов тела. Метод CAIPIRINHA с короткими градиентными импульсами с коэффициентом SMS 2 и метод реконструкции в плоскости сканирования GRAPPA 2 использовались для диффузионного исследования тела с большим полем обзора. Можно увидеть, что качество изображений аналогично обычному DWI-сканированию с реконструкцией по методу GRAPPA 2. Метод CAIPIRINHA с короткими градиентными импульсами с SMS-ускорением обеспечивает эффективное сочетание с методом ускорения реконструкции в плоскости сканирования GRAPPA, что очень важно для уменьшения искажений, в особенности при DWI-сканировании тела с большим полем обзора. При сборе данных SMS-EPI по методу CAIPIRINHA с короткими градиентными импульсами для DWI-исследований печени, молочных желез и всего тела можно сократить время сканирования вдвое, сохранив при этом аналогичное качество изображений.

артефакт. Метод с двойным ядром успешно применялся для реконструкции по методу SENSE/GRAPPA [27], а расширенный вариант этого метода использовался для борьбы с артефактами, связанными с накоплением линий фазового кодирования [28]. Наконец, для реконструкции данных SMS на основе алгоритма SENSE погрешность фазы артефактов-призраков для конкретного среза была успешно включена в реконструкцию данных параллельной визуализации [29].

Области применения диффузионно-взвешенной визуализации


При тщательной проработке РЧ-импульсов и структуры реконструкции изображений метод CAIPIRINHA с короткими градиентными импульсами дает возможность эффективного получения высококачественных данных SMS-EPI для диффузионно-взвешенной визуализации (DWI). На практике, когда на исследования отводится не слишком много времени, DWI часто применяется лишь с небольшим количеством направлений кодирования диффузии. Это ограничивает исследование анализом лишь наиболее базовой диффузионной информации, например измеряемого коэффициента диффузии (ADC). При использовании данных SMS-EPI на основе метода CAIPIRINHA с короткими градиентными импульсами диффузионно-взвешенный сбор данных можно ускорить втрое, получив при этом высококачественные данные лишь с незначительным ухудшением соотношения сигнал/шум и уровней артефактов. Это дает возможность получать данные для большего количества направлений диффузии за время, отведенное для клинического исследования, и открывает путь к применению более

сложных диффузионных моделей и показателей (например, относительной анизотропии (FA), куртозиса диффузии и трассировки волокон). На рис. 5 демонстрируется использование метода CAIPIRINHA с короткими градиентными импульсами для обеспечения трехкратного ускорения для типичного сканирования головного мозга на базе картирования диффузионного тензора (DTI), Q-шара и диффузионной спектральной визуализации (DSI). Здесь сравниваются результаты для цветowych карт фракционной анизотропии, функции распределения ориентации (ODF) и трассировки волокон на основе этих моделей диффузии с использованием стандартного сбора данных с коэффициентом SMS 1 и сбора данных по методу CAIPIRINHA с короткими градиентными импульсами с коэффициентом SMS 3. Во всех случаях высокое качество результатов сохраняется при трехкратном увеличении скорости для метода CAIPIRINHA с короткими градиентными импульсами.

В настоящее время растет интерес к применению метода DWI для других областей кроме головного мозга, где этот метод также продемонстрировал высокую чувствительность к нарушениям в тканях. Как и при сканировании головного мозга, о котором говорилось выше, сбор данных SMS-EPI по методу CAIPIRINHA с короткими градиентными импульсами может сыграть роль в ускорении сканирования других анатомических зон. В этих случаях требуется кодирование большого поля обзора в плоскости сканирования, а для уменьшения искажений в изображениях используется ускорение в плоскости сканирования (обычно с коэффициентом 2). Так как режимы ускорения в срезах и в плоскости сканирования совместимы друг с другом, использование обоих может

привести к общему увеличению коэффициента ускорения (произведению двух коэффициентов ускорения) и повлечь за собой значительное увеличение коэффициента шума g . Для DWI-сканирования, в котором соотношение сигнал/шум изначально невелико, желательнее свести увеличение шума к минимуму. В связи с этим для сбора данных SMS-EPI по методу CAIPIRINHA обычно используется комбинированная стратегия с коэффициентом SMS 2 и коэффициентом ускорения в плоскости 2.

На рис. 6 показаны результаты DWI-сканирования для печени, всего тела и молочных желез с использованием стандартного ускорения в плоскости сканирования с коэффициентом 2 с включением и без включения коэффициента SMS 2 для метода CAIPIRINHA с короткими градиентными импульсами. Результаты визуализации практически идентичны, но при этом сбор данных по методу CAIPIRINHA с короткими градиентными импульсами вдвое сокращает время визуализации. Это достаточно полезно для DWI-сканирования всего тела, при котором получают большое количество срезов. Сокращение продолжительности этих сканов (часто для стандартных диффузионных сканов, ориентированных на базовый показатель ADC, требуется порядка 20 минут) существенно повлияет на широкое распространение DWI-сканирования всего тела в клинической практике. ■



Контактные данные

Кавин Сетсомпоп (Kawin Setsompop)
Massachusetts General Hospital
Martinos Center for Biomedical Imaging
Building 75, Room 2.102, 13th Street
Charlestown, MA, 02129, USA (США)
Тел.: +1 617-669-6640
kawin@nmr.mgh.harvard.edu

Список литературы

- 1 Larkman DJ, Hajnal J V, Herlihy AH, Coutts GA, Young IR, Ehnholm G. Use of multicoil arrays for separation of signal from multiple slices simultaneously excited. *J Magn Reson imaging*. 2001;13:313–7.
- 2 Pruessmann KP, Weiger M, Scheidegger MB, Boesiger P. SENSE: sensitivity encoding for fast MRI. *Magn Reson Med* [Internet]. 1999 Nov;42(5):952–62. Available from: 10.1002/(SICI)1522-2594(199911)42:5<952::AID-MRM16>3.0.CO;2-S.
- 3 Griswold MA, Jakob PM, Heidemann RM, Nittka M, Jellus V, Wang J, et al. Generalized autocalibrating partially parallel acquisitions (GRAPPA). *Magn Reson Med* [Internet]. 2002 Jun [cited 2014 Jan 21];47(6):1202–10. Available from: <http://www.ncbi.nlm.nih.gov/pubmed/12111967>.
- 4 Sodickson DK, Manning WJ. Simultaneous acquisition of spatial harmonics (SMASH): fast imaging with radiofrequency coil arrays. *Magn Reson Med* [Internet]. 1997 Oct;38(4):591–603. Available from: <http://www.ncbi.nlm.nih.gov/pubmed/9324327>.
- 5 Paley MNJ, Lee KJ, Wild JM, Griffiths PD, Whitby EH. Simultaneous parallel inclined readout image technique. *Magn Reson Imaging* [Internet]. 2006 Jun [cited 2014 Sep 9];24(5):557–62. Available from: <http://www.ncbi.nlm.nih.gov/pubmed/16735176>.
- 6 Weaver JB. Simultaneous Multislice Acquisition of MR Images. 1988;284:275–84.
- 7 Feinberg D a., Reese TG, Wedeen VJ. Simultaneous echo refocusing in EPI. *Magn Reson Med*. 2002;48(1):1–5.
- 8 Reese TG, Benner T, Wang R, Feinberg D a., Van Wedeen J. Halving imaging time of whole brain diffusion spectrum imaging and diffusion tractography using simultaneous image refocusing in EPI. *J Magn Reson Imaging*. 2009;29(3):517–22.
- 9 Nunes RG, Hajnal J V, Goyal X, Larkman DJ. Simultaneous slice excitation and reconstruction for single shot EPI. *Proc Intl Soc Mag Reson Med*. 2006. p. 293.
- 10 Moeller S, Yacoub E, Olman C a, Auerbach EJ, Strupp J, Harel N, et al. Multiband multislice GE-EPI at 7 tesla, with 16-fold acceleration using partial parallel imaging with application to high spatial and temporal whole-brain fMRI. *Magn Reson Med* [Internet]. 2010 May [cited 2014 Jan 21];63(5):1144–53. Available from: <http://www.pubmedcentral.nih.gov/articlerender.fcgi?artid=2906244&tool=pmcentrez&rendertype=abstract>.
- 11 Breuer FA, Blaimer M, Heidemann RM, Mueller MF, Griswold MA, Jakob PM. Controlled aliasing in parallel imaging results in higher acceleration (CAIPIRINHA) for multi-slice imaging. *Magn Reson Med*. 2005;53:684–91.
- 12 Setsompop K, Gagoski BA, Polimeni JR, Witzel T, Wedeen VJ, Wald LL. Blipped-controlled aliasing in parallel imaging for simultaneous multislice echo planar imaging with reduced g-factor penalty. *Magn Reson Med* [Internet]. 2012 May [cited 2014 Jan 21];67(5):1210–24. Available from: <http://www.pubmedcentral.nih.gov/articlerender.fcgi?artid=3323676&ool=pmcentrez&rendertype=abstract>.
- 13 Polimeni JR, Wiggins GC, Wald LL. Characterization of artifacts and noise enhancement introduced by GRAPPA reconstructions. *Proc Intl Soc Mag Reson Med*. 2008. p. 1286.
- 14 Conolly SM, Nishimura DG, Macovski A, Glover GH. Variable-rate selective excitation. *J Magn Reson* [Internet]. 1988 Jul [cited 2012 Jul 4];78(3):440–58. Available from: <http://linkinghub.elsevier.com/retrieve/pii/002223648890131X>.
- 15 Setsompop K, Cohen-Adad J, Gagoski BA, Rajj T, Yendiki A, Keil B, et al. Improving diffusion MRI using simultaneous multislice echo planar imaging. *Neuroimage* [Internet]. Elsevier Inc.; 2012 Oct 15 [cited 2014 Jan 30];63(1):569–80. Available from: <http://www.pubmedcentral.nih.gov/articlerender.fcgi?artid=3429710&tool=pmcentrez&rendertype=abstract>.
- 16 Wong E. Optimized phase schedules for minimizing peak RF power in simultaneous multi-slice RF excitation pulses. *Proc Intl Soc Mag Reson Med* [Internet]. 2012 [cited 2014 Jan 21]. p. 2209. Available from: <http://scholar.google.com/scholar?hl=en&btnG=Search&q=intitle:Optimized+phase+schedules+for+minimizing+peak+RF+power+in+simultaneous+multi-slice+RF+excitation+pulses#0>.
- 17 Auerbach EJ, Xu J, Yacoub E, Moeller S, Uğurbil K. Multiband accelerated spin-echo echo planar imaging with reduced peak RF power using time-shifted RF pulses. *Magn Reson Med*. 2013 May;69(5):1261–7.
- 18 Zhu K, Kerr AB, Pauly JM. Nonlinear-Phase Multiband 90°-180° RF Pair With Reduced Peak Power. *Proc Intl Soc Mag Reson Med*. 2014. p. 1440.
- 19 Sharma A, Bammer R, Stenger VA, Grissom W a. Low peak power multiband spokes pulses for B 1 + inhomogeneity-compensated simultaneous multislice excitation in high field MRI. *Magn Reson Med* [Internet]. 2015;doi: 10.1002/mrm.25455. Available from: <http://doi.wiley.com/10.1002/mrm.25455>.
- 20 Norris DG, Koopmans PJ, Boyacıoğlu R, Barth M. Power Independent of Number of Slices (PINS) radiofrequency pulses for low-power simultaneous multislice excitation. *Magn Reson Med* [Internet]. 2011 Nov [cited 2014 Jan 10];66(5):1234–40. Available from: <http://www.ncbi.nlm.nih.gov/pubmed/22009706>.
- 21 Eichner C, Wald LL, Setsompop K. A low power radiofrequency pulse for simultaneous multislice excitation and refocusing. *Magn Reson Med* [Internet]. 2014 Oct [cited 2014 Sep 25];72:949–58. Available from: <http://www.ncbi.nlm.nih.gov/pubmed/25103999>.
- 22 Blaimer M, Breuer F a, Seiberlich N, Mueller MF, Heidemann RM, Jellus V, et al. Accelerated volumetric MRI with a SENSE/GRAPPA combination. *J Magn Reson imaging* [Internet]. 2006 Aug [cited 2014 Oct 13];24(2):444–50. Available from: <http://www.ncbi.nlm.nih.gov/pubmed/16786571>.
- 23 Stäb D, Ritter CO, Breuer F a, Weng AM, Hahn D, Köstler H. CAIPIRINHA accelerated SSFP imaging. *Magn Reson Med*. 2011;65:157–64.
- 24 Blaimer M, Choli M, Jakob PM, Griswold M a, Breuer F a. Multiband phase-constrained parallel MRI. *Magn Reson Med* [Internet]. 2013 Apr [cited 2014 Jul 21];69(4):974–80. Available from: <http://www.pubmedcentral.nih.gov/articlerender.fcgi?artid=3606646&tool=pmcentrez&rendertype=abstract>.
- 25 Moeller S, Vu AT, Auerbach E, Uğurbil K, Yacoub E. RO extended FOV SENSE/GRAPPA for multiband imaging with FOV shift. *Proc Intl Soc Mag Reson Med*. 2014. p. 4396.
- 26 Cauley SF, Polimeni JR, Bhat H, Wald LL, Setsompop K. Interslice leakage artifact reduction technique for simultaneous multislice acquisitions. *Magn Reson Med* [Internet]. 2014 [cited 2014 Jan 28];72:93–102. Available from: <http://www.ncbi.nlm.nih.gov/pubmed/23963964>.
- 27 Koopmans PJ, Poser BA, Breuer FA. 2D-SENSE-GRAPPA For Fast, Ghosting-Robust Reconstruction of In-Plane and Slice Accelerated Blipped-CAIPI-EPI. *Proc Intl Soc Mag Reson Med*. 2015. p. 2410.
- 28 Moeller S, Auerbach EJ, Vu AT, Lenglet C, Sotiropoulos SN, Uğurbil K, et al. EPI 2D ghost correction and integration with multiband : application to diffusion imaging at 7T. *Proc Intl Soc Mag Reson Med*. 2015. p. 248.
- 29 Zhu K, Dougherty RF, Takahashi A, Pauly J, Kerr AB. Nyquist Ghosting Correction For Simultaneous Multislice Echo Planar Imaging. 2014. p. 647.

Доброкачественная гиперплазия предстательной железы Процедура с использованием технологии *syngo DynaCT*

Проф. Марк Саповаль, MD, PhD

Отделение сосудистой и онкологической интервенционной радиологии, больница Hôpital Européen Georges Pompidou, Париж, Франция

История болезни

66-летний мужчина с доброкачественной гиперплазией предстательной железы (ДГПЖ). Проходил лекарственную терапию (альфа-блокаторы и ингибиторы 5-альфа-редуктазы) в течение одного года. Симптомы постепенно ухудшались до состояния, при котором пациенту потребовалось инвазивное лечение из-за серьезной дизурии. Пациент отказался от трансуретральной резекции предстательной железы (TURP), поскольку опасался возможных побочных эффектов, например, недержания мочи или влияния на половую жизнь. После обсуждения с различными специалистами пациент был направлен в отделение интервенционной радиологии для эмболизации артерии предстательной железы.



Проф. Марк Саповаль, MD, PhD

Диагностика

Объем предстательной железы: 60 г, простатоспецифический антиген (PSA): 0,85, оценка по международной шкале симптомов для предстательной железы (IPSS): 13; качество жизни (QoL): 4.

Лечение

Двусторонняя эмболизация артерии предстательной железы с использованием материала Embospheres® 300–500 мкм (компания Merit Medical). Однородный раствор сфер 2 мл в сочетании с 10 мл контрастного вещества и 10 мл физраствора. Управляемый микропроводник Fathom 0,4 мм (компания Boston Scientific) и микрокатетер Progreat® 2 Шр. (компания Terumo).

Оценка предстательной железы при предпроцедурной МРТ для определения центральной железы и переходной/периферической зоны перед вмешательством.

Катетер Фолея, заполненный контрастным веществом и физраствором, был размещен и использован в качестве базового ориентира для двумерной визуализации.

Была проведена визуализация с использованием технологии *syngo DynaCT* при расположении катетера в левой или правой подвздошной артерии для оценки трехмерного дерева сосудов и идентификации артерий предстательной железы с использованием программного обеспечения для планирования пути доступа *syngo Embolization Guidance* (рис. 1А, 1В).

Была проведена визуализация с использованием технологии *syngo DynaCT* со сниженной лучевой нагрузкой (протокол *syngo DynaCT Body CARE*, 5 с, 248 проекций) с ручной инъекцией разведенного контрастного вещества в правой артерии предстательной железы для исключения нецелевой эмболизации (рис. 3А, 3В). При получении этих данных КТ с коническим пучком ангиографическая система располагалась слева от стола – этот вариант позволяет достичь области таза и у пациентов высокого роста.

Была успешно выполнена сверхвыборочная эмболизация с очень медленной инъекцией в правую и левую артерии предстательной железы до достижения закупорки.

Комментарии

Данная процедура требует хорошего понимания анатомии сосудов и использования технологии КТ с коническим пучком для исключения эмболизации нецелевых областей. Мы смогли продемонстрировать, что последовательность *syngo DynaCT Body CARE* длительностью 5 с обеспечивает достаточное качество изображений для того, чтобы подтвердить правильное размещение катетера; при этом лучевая нагрузка оказывается примерно на 37% меньше, чем при обычной последовательности *syngo DynaCT Body* длительностью 6 с.

Инъекция разведенного контрастного вещества является обязательной для получения оптимальных результатов визуализации по технологии *syngo DynaCT*.

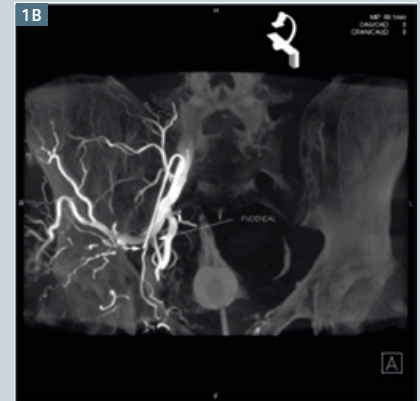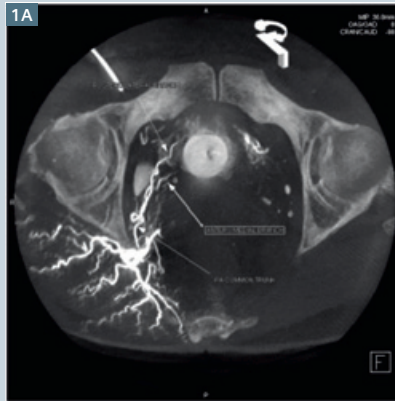
Используя краниально-каудальную коллимацию при сборе данных по технологии syngo DynaCT, можно снизить лучевую нагрузку и одновременно с этим еще больше повысить качество изображений за счет уменьшения количества рассеянного излучения.

Использование программы syngo Embolization Guidance для более быстрой навигации к целевому сосуду экономит контрастное вещество, сокращает время рентгеноскопии и дает возможность снижения лучевой нагрузки (рис. 2).

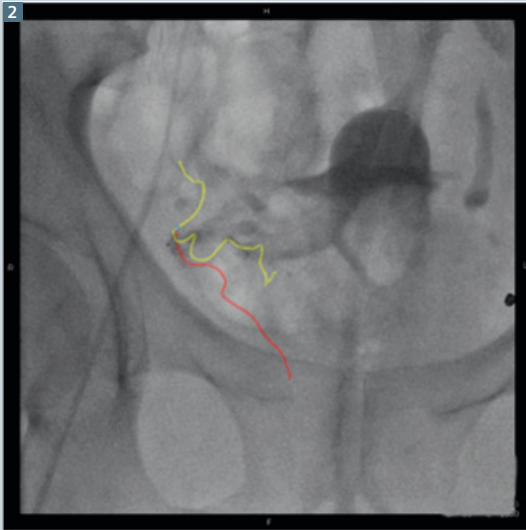
Контактные данные

simone.henrichs@siemens.com

Клинические изображения

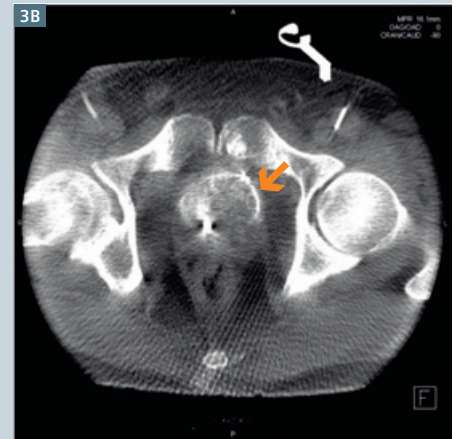
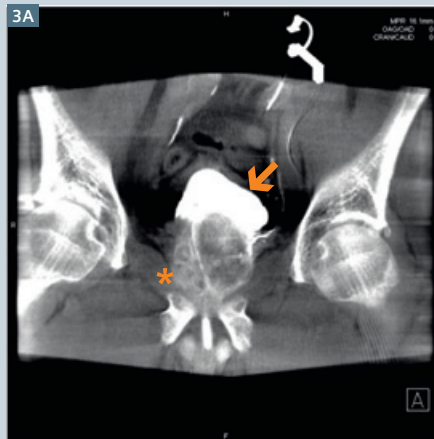


1 Аксиальные и фронтальные проекции могут помочь в определении сосудов, питающих предстательную железу. Здесь видны переднемедиальная и заднемедиальная ветви.



2 Сохраненное рентгеноскопическое изображение с наложенными центральными линиями из программы syngo Embolization Guidance (желтые линии показывают переднюю верхнюю ветвь, ведущую к правой артерии предстательной железы).

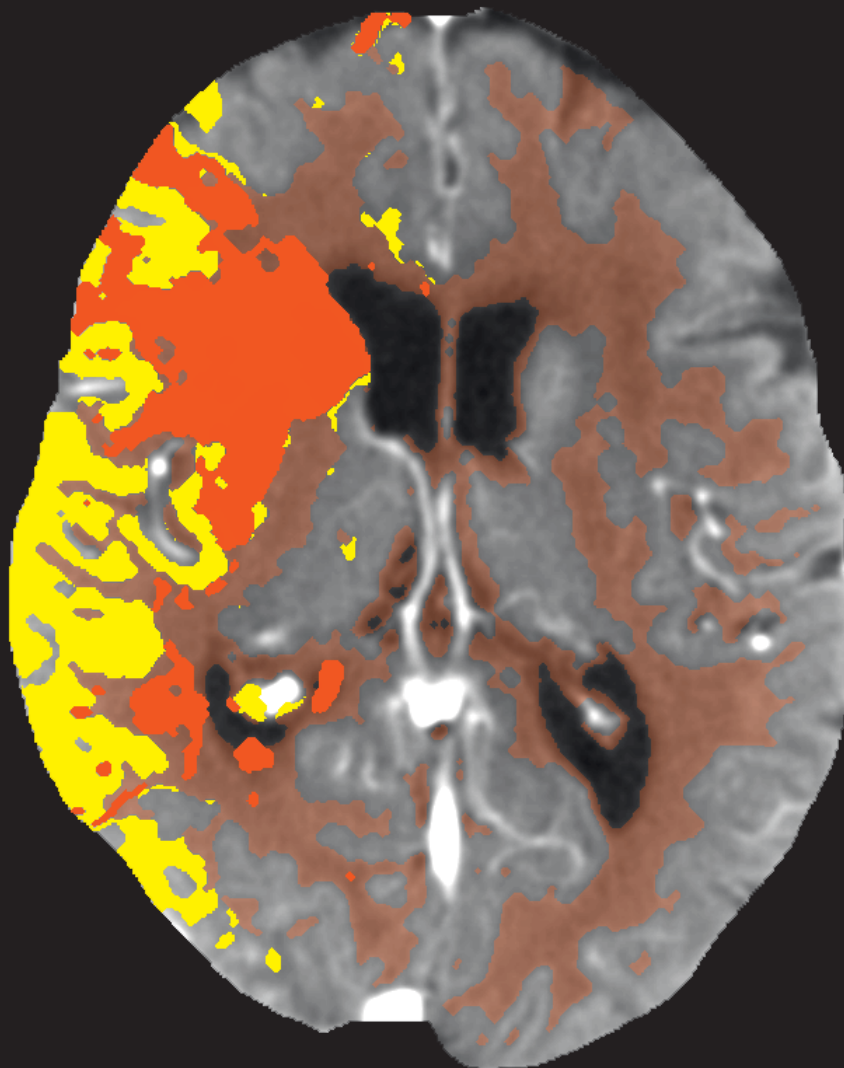
3 Сканирование по технологии syngo DynaCT (протокол syngo DynaCT Body CARE, 5 с, 248 проекций) выполняется перед началом эмболизации. Это позволяет убедиться, что катетер правильно размещен в артерии предстательной железы в стороне от нецелевых артерий (ветвей прямой кишки и мочевого пузыря). Фронтальная и аксиальная проекции с артериальным введением контрастного вещества показывают контрастное окрашивание правой доли (*) без усиления в стенках мочевого пузыря или прямой кишки. Стрелка указывает на контрастное вещество в мочевом пузыре.



Диагностика инсульта менее чем за 10 минут

«Наша задача – как можно быстрее восстановить кровоснабжение пострадавших тканей у пациентов с инсультом», – заявил нейрорадиолог Петер Шрамм, доктор медицинских наук, из больницы Университета Геттингена.

Текст: Оливер Клаффке



Модель тканей, подверженных риску, позволяет легко увидеть основную область инфаркта (красный цвет) и полутень (желтый цвет). Изображения предоставлены больницей Университета Геттингена (Германия)

«Наша задача — как можно быстрее восстановить кровоснабжение пострадавших тканей у пациентов с инсультом», — заявил нейрорадиолог Петер Шрамм, доктор медицинских наук, из больницы Университета Геттингена. Это очень важно для того, чтобы свести к минимуму неврологические поражения, поскольку после инсульта за каждую минуту может погибать до двух миллионов клеток головного мозга: экономия времени — это сохранение жизни.

При остром инсульте необходимо ответить на три ключевых диагностических вопроса: «насколько велики области в тканях головного мозга основного инфаркта и те участки, которые потенциально можно спасти (полутень) при дальнейшем лечении чем вызван инсульт — кровотечением или тромбом?»; «каковы размер и местоположение тромба?». Дать ответы на все три вопроса можно с помощью КТ.

Новое приложение для визуализации перфузии *syngo.CT Neuro Perfusion*¹ теперь доступно на «тонкой» клиент-серверной платформе *syngo.via*. «Лечение без точной информации о размере областей основного инфаркта и полутени может принести больше вреда, чем пользы», — сообщил Шрамм. — В связи с этим необходимы инструменты диагностической визуализации, которые позволят увидеть размеры областей основного инфаркта и полутени. Они должны быть способны охватить весь головной мозг целиком — безопасно, точно и быстро».

«Приложение *syngo.CT Neuro Perfusion* включает в себя модель тканей, подверженных риску (Tissue at Risk), базирующуюся на несоответствии между объемом крови и кровотоком», — пояснил Шрамм. Впрочем, пользователи могут выбирать и свои собственные критерии несоответствия на основе самостоятельно заданных показателей перфузии. Шрамм изучает предложенный компанией «Сименс» уникальный показатель — время дренирования (TTD), который позволяет выявить первые признаки ишемии. Очень важный показатель, который часто не учитывается, различия в гемодинамике для серого и белого вещества: таким образом, анализ полутени может не ограничиваться лишь

пострадавшим полушарием. К тому же по выбору пользователя анализ можно ограничить серым веществом головного мозга. Для визуализации перфузии всего головного мозга технология адаптивного четырехмерного спирального сканирования (Adaptive 4D Spiral) обеспечивает плавное перемещение стола КТ вперед и назад, позволяя охватить область большей ширины, чем ширина детектора.

Терапия при остром инсульте зависит от его причины: если причиной является тромб, необходимо вводить тромболитики, однако в случае кровотечения они противопоказаны. Встроенный режим сканирования головы поможет быстро ответить на вопрос: «Это кровотечение или тромб?». При этом необходимо обеспечить очень высокое качество изображений, поскольку мелкие нюансы, указывающие на первые признаки ишемического инсульта, сложно рассмотреть. «Я постоянно использую алгоритм *Neuro Best-Contrast*», — отметил Шрамм.

Если результаты показали, что причиной инсульта является тромб, терапия может включать в себя введение тромболитиков для растворения тромба, а в дополнение к этому можно использовать интервенционные методы для его извлечения. «Используя современные интервенционные средства для головного мозга, например, катетеры и приспособления для извлечения тромба, мы способны восстановить проходимость практически любой проксимальной внутричерепной артерии», — заявил Шрамм. Для этого жизненно важно увидеть, в каком именно месте нарушилась проходимость сосуда. В общем случае положение тромба можно определить путем последовательного просмотра исходных аксиальных изображений, полученных методом КТ-ангиографии (КТА). Впрочем, оценка размера тромба бывает непростой, а часто и невозможной задачей, поскольку изображения получают в отдельный момент времени. Именно здесь и подключается в работу функционал *syngo.CT Dynamic Angio*. Судя по всему, динамическая КТА способна преодолеть это ограничение. С ее помощью можно создавать видеоролики динамики кровотока на фазах от артериальной до венозной, а временные



«Нам нужна надежная диагностика инсульта не более чем за 10 минут».

Петер Шрамм, MD, нейрорадиолог
Больница Университета Геттингена
(Германия)

проекции с максимальной интенсивностью (tMIP) особенно хорошо подходят для определения характеристик размера тромба в связи с ретроградным коллатеральным заполнением.

«С помощью томографа SOMATOM Definition AS+ и пакета *CT Neuro Engine* я могу определить область основного инфаркта и полутень, исключить кровотечение и установить размер и местоположение тромба», — пояснил Шрамм. — В большинстве случаев вмешательство для пациентов с инсультом необходимо начать менее чем за 10 минут. Это помогает мне увереннее определять тех пациентов, которым может помочь интервенционная терапия».

Оливер Клаффке — научный и деловой журналист, живущий в Швейцарии и Франции. Его статьи публиковались в различных журналах, в том числе *New Scientist* и *Nature*.

¹ Данная опция ожидает сертификации 510(k) и в настоящее время не предлагается к продаже в США.

Томосинтез способствует повышению качества лечения

Установка системы Mammomat Inspiration с функциями томосинтеза и стереотаксической биопсии в Центральной больнице Токаи г. Какамигахара, префектуры Гифу соответствует главным принципам, которыми руководствуется больница: «Добросовестность превыше всего» и «Обеспечим наилучшее медицинское обслуживание». Это первая больница в префектуре, установившая маммограф Siemens Mammomat Inspiration с функцией истинного томосинтеза молочных желез (True Breast Tomosynthesis). Добавление этой функции способствовало повышению уверенности при постановке диагноза и улучшению клинических результатов. Благодаря этому больница смогла указывать на томосинтез как на более информативный вид исследования и таким образом укрепить свою роль специализированного медицинского учреждения, обслуживающего близлежащую местность.



Центральная больница Токаи в г. Какамигахара

О маммографии сложилось устойчивое мнение как о болезненном диагностическом исследовании. Маммограф Siemens Mammomat Inspiration оснащен функцией MoodLight, которая с помощью световых эффектов способствует снижению стресса и дискомфорта при исследовании и создает более спокойную обстановку.

Мы посетили Центральную больницу Токаи и побеседовали с Ясунори Нагао, главным рентгенолаборантом отделения лучевой диагностики, о достоинствах маммографа Mammomat Inspiration и его опыте работы.

Почему вы выбрали систему с функцией томосинтеза?

В изображениях, которые мы получали с помощью имеющегося оборудования для цифровой маммографии, нам хотелось улучшить некоторые аспекты их качества. Когда мы начали рассматривать аппараты разного производства, мы обнаружили, что две компании запустили производство маммографов с функцией томосинтеза. Мы сравнили технические характеристики этих аппаратов и решили, что система Siemens с двумя анодами лучше отвечает нашим потребностям. Еще одним преимуществом этой системы стало то, что на ней установлено то же самое программное обеспечение *syngo* от Siemens, что и на установленных у нас ангиографических системах. Еще одним важным фактором стала эргономичная конструкция системы.

Что вы говорили о томосинтезе пациенткам и каковы преимущества этого метода исследования?

Наша больница стала первым медицинским учреждением в префектуре Гифу, которое предлагает исследования методом томосинтеза. Поэтому нам пришлось подумать о том, как представить пациентам этот метод и как познакомить их с новой системой. Прежде всего, мы полагали, что использование томосинтеза приведет к уменьшению числа диагнозов уровня BIRADS 3, ранее установленных при стандартном проекционном скрининге. Таким образом мы хотели повысить точность диагностики. В результате примерно в каждом десятом случае категория оценки была повышена с BIRADS 3 до BIRADS 4 или 5. Сокращение числа пациенток с уровнем оценки BIRADS 3 – одно из основных преимуществ применения томосинтеза, которое ведет к изменению тактики лечения. Мы также используем томосинтез в тех случаях, в которых прежде использовали бы прицельную съемку или съемку с увеличением.

Что вы предпринимаете в плане связей с общественностью и просветительской деятельности?

Томосинтез – это новая технология, которая обеспечивает более высокую точность. На мой взгляд, о ней следует говорить как об одном из эталонных средств для общественного здравоохранения. Цифровые технологии хороши, в частности, тем, что упрощают сравнение новых изображений со старыми. Я думаю, что уровень обнаружения патологии возрастет. Я также ожидаю, что позиционирование томосинтеза как более точного метода, позволит привлечь новых пациенток для обследования.

Чтобы проинформировать пациенток об этой системе и ее возможностях, мы разместим информацию о ней на сайте больницы при его обновлении. Кроме того, в последующем мы, возможно, используем для этих целей Facebook и другие социальные сети.

Какие задачи стоят перед вами и каким вы видите будущее?

Думаю, что в ближайшее время основная задача будет состоять в том, чтобы увеличить количество рентгенологов, которые могут анализировать и расшифровывать изображения, полученные с помощью томосинтеза. В настоящее время они выглядят иначе, чем обычные проекционные маммограммы, поэтому их довольно трудно анализировать совместно. Кроме того, эти два метода дают разные диагностические изображения; поэтому я полагаю, что нам придется вводить категоризацию для каждого из них.

С точки зрения перспектив, я ожидаю развития новой технологии, в которой будут использоваться объемные маммографические данные, полученные методом томосинтеза. Я также ожидаю, что изображения будут давать более четкое представление о кальцинированных поражениях. С учетом расхождений в условиях облучения, мы можем полностью отказаться от двухмерной визуализации в пользу томосинтеза.

«Томосинтез – это новая технология, которая обеспечивает более высокую точность. На мой взгляд, о ней следует говорить как об одном из эталонных средств для общественного здравоохранения».

Ясунори Нагао,
ведущий рентгенолог отделения
лучевой диагностики



Ведущий рентгенолог Ясунори Нагао

Внедрение стереотаксической биопсии

По утверждению представителей муниципального медицинского центра г. Фунабаси, его задачей является «предоставление неотложной и специализированной медицинской помощи в сочетании с тесным взаимодействием и сотрудничеством с региональными медицинскими учреждениями». Помимо Фунабаси еще шесть городов, в том числе Исикава и Ураясу, объединились в целях предоставления неотложной и травматологической помощи в районе Южного Токацу. Центр одновременно имеет статус «регионального онкологического центра» и больницы «группы II DPC», что отражает его цель — предоставление медицинской помощи в качестве основной региональной больницы. В марте 2010 г. в Центре была внедрена полностью цифровая система маммографии Mammomat Inspiration с функцией стереотаксической биопсии.



Муниципальный медицинский центр г. Фунабаси

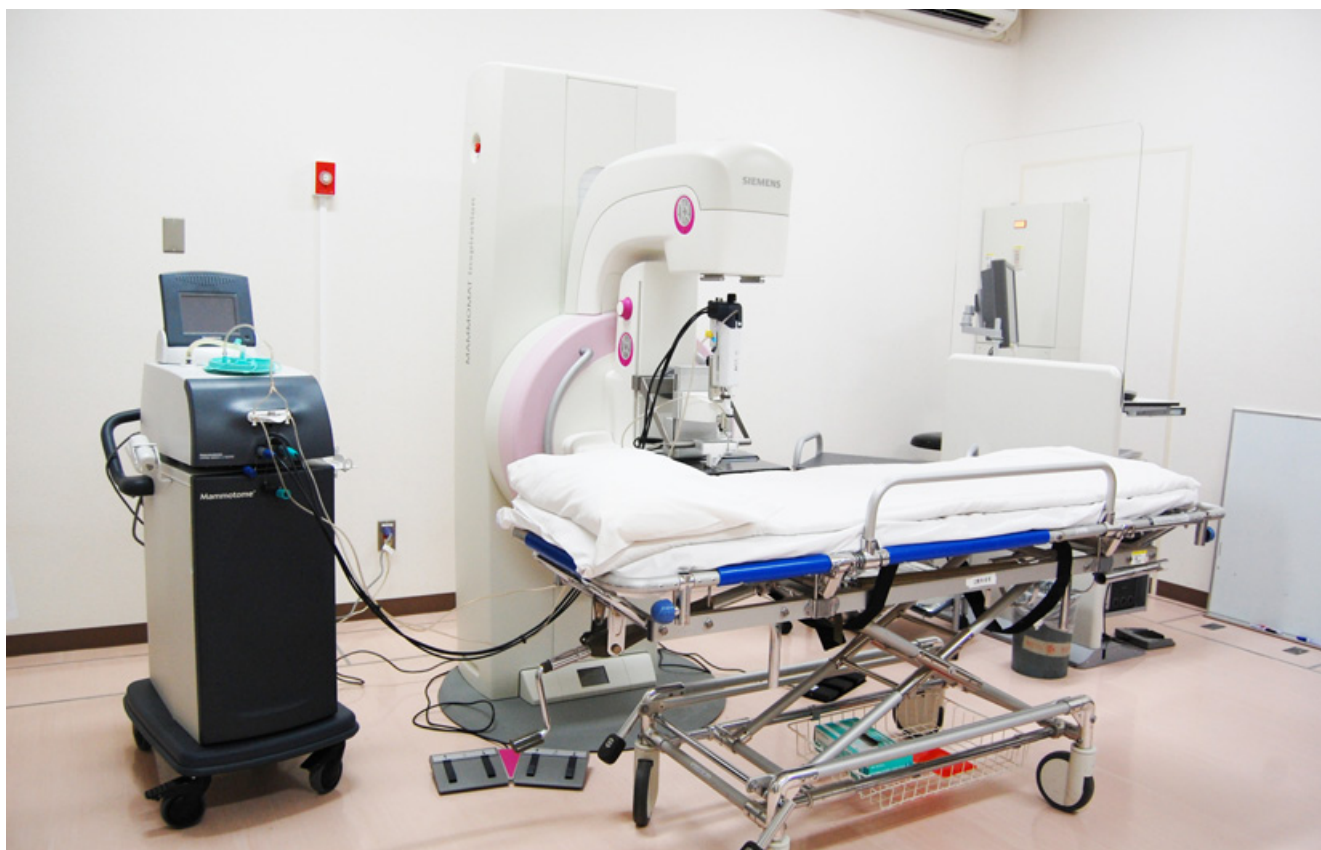Мы посетили муниципальный медицинский центр г. Фунабаси и побеседовали с главным рентгенологом Сатору Исии о предпосылках к внедрению системы и его впечатлениях от работы с ней.

Что послужило стимулом к приобретению центром этой системы?

Система маммографии, которую мы использовали до этого, была аналоговой. Она уже давно находилась в эксплуатации, и нам нужно было быстро найти ей замену. К 2009 году возникла необходимость в проведении более детализированных исследований, и мы задумались о внедрении стереотаксической биопсии. Именно поэтому мы решили приобрести новый цифровой маммограф, в котором была бы предусмотрена эта функция.

Как вы пришли к решению об установке именно этой системы?

Я был участником встречи в Германии, которая была посвящена начальным этапам разработки новой цифровой системы маммографии Siemens. Я изложил свое мнение о различных функциях и усовершенствованиях, большинство из которых были реализованы в новой системе Mammomat Inspiration. Мы с самого начала решили, что следующая система, которую мы установим, должна обладать функцией стереотаксической биопсии. Кроме того, по соображениям качества изображений нам было важно, чтобы эта система была оснащена детектором с прямым преобразованием излучения. Нам также хотелось, чтобы впоследствии систему можно было дополнить функцией томосинтеза.




Что вы можете сказать о стереотаксической биопсии?

Раньше мы не использовали этот метод, поэтому вначале были некоторые сложности, но мы быстро привыкли работать с этим режимом без каких-либо существенных проблем. Пациентка может занимать положение сидя или лежа, и мы можем наблюдать за ее состоянием по мере проведения исследования. Направление пункции может быть вертикальным или горизонтальным по отношению к детектору; это означает, что мы можем выбрать необходимый нам доступ в зависимости от толщины молочной железы после компрессии. Для получения изображения при стереотаксической биопсии необходимо две экспозиции. Обычно положение рентгеновской трубки приходится менять после каждого облучения. Однако при работе с системой Mammomat Inspiration оператору достаточно нажать нужную кнопку, и трубка автоматически перемещается сначала в одно, а затем в другое положение, чтобы провести съемку с двух направлений. Это сокращает время исследования. Кроме того, очень удобно использовать стандартный столик.

Что вы ощущали при фактической работе с системой?

Думаю, что систему Mammomat Inspiration могут использовать как рентгенологи, которые никогда до этого не работали в маммографии, так и более опытные специалисты. Размеры детектора составляют 24 x 30 см; таким образом, у нас есть возможность приспособить аппаратуру к каждой пациентке, просто сменив компрессионную пластину. Благодаря наличию двух анодов (из молибдена и из вольфрама) мы можем осуществлять визуализацию при короткой экспозиции. В системе Mammomat Inspiration предусмотрена сдвигающаяся пластина, которую можно перемещать вправо и влево при съемке в медиолатеральной косо́й проекции. На практическом семинаре, организованном нашим Центром для округа Фунабаси, особенно была отмечена простота работы с этой платиной.



Рентгенолог Сатору Исии

Использование системы Mammomat Inspiration при проведении скрининга

Больница Омотокаи Охама №1 в городе Наха, префектура Окинава, работает под следующим девизом: «Точкой отсчета для медицины является помощь больным. Мы стараемся ставить пациента на первое место в нашей работе и стремимся быть больницей, отвечающей требованиям пациентов». Являясь поставщиком услуг в области общественного здравоохранения, больница имеет большой общественный зал на первом этаже – обширное остекленное пространство. Аппарат Mammomat Inspiration установлен в скрининговом отделении, которое находится на 12 этаже цилиндрического здания. Из коридора, проходящего по периметру этажа, открывается вид на город Наха и на море вокруг Окинавы; в ясный день можно разглядеть даже замок Сюри. Сама обстановка помогает пациенткам расслабиться при проведении исследования.



Больница Омотокаи Охама №1 в городе Наха

Мы посетили больницу Охама №1 и побеседовали с руководителем отделения Асао Кавамой и рентгенологом Аими Кариматой из отделения рентгенологии, руководителем общей секции Ясухиро Уэзу и помощником руководителя секции по работе с общественностью Манабу Тойоокой.

В какой обстановке проводятся маммографические исследования?

Мы проводим, в основном, скрининговые исследования. Трое женщин-рентгенологов выполняют от 200 до 300 исследований в месяц. В нашей больнице предусмотрена зона «только для женщин», на территории которой все маммографические исследования проводятся исключительно персоналом женского пола.

Каково было ваше впечатление от внедрения системы и работы с ней?

Весь процесс маммографии связан с сильным стрессом для женщин; поэтому мы считали важным, чтобы система производила хорошее первое впечатление. Сама система окружена мягкой аурой; она хорошо сочетается с обстановкой в процедурной, которая оборудована светильниками

и элементами декора, создающими успокаивающее окружение. Я думаю, у нас получилось создать среду, в которой пациентка может успокоиться. И действительно, при проведении съемки в медиолатеральной косой проекции грудная мышца расслабляется, облегчая тем самым укладку. Компрессионная пластина прилегает очень хорошо и оказывает меньшее давление без ущерба для качества изображения. Изображение можно увидеть сразу же. Весь рабочий процесс протекает плавно; поэтому, как только рентгенолаборант привыкает к нему, он оказывается способен провести множество исследований. Очень удобно управление от одной кнопки: при ее нажатии стойка аппарата и рентгеновская трубка автоматически перемещаются в следующую позицию исследования. В это время пациентке можно что-то объяснить и поддержать успокаивающую беседу. Система обеспечивает высокую воспроизводимость, так как она останавливается под одним и тем же углом слева и справа. По нашему мнению, огромное преимущество цифровой маммографии заключается в том, что исследование занимает меньше времени. Время ожидания практически отсутствует. И я в высшей степени удовлетворен качеством изображения.

*О маммографии сложилось устойчивое мнение как о болезненном диагностическом исследовании. Функция MoodLight, предусмотренная в системе Siemens Mammomat Inspiration, использует световые эффекты для снижения стресса и дискомфорта при исследовании и создания более спокойной обстановки.



Руководитель отделения Асао Кавама



Руководитель общей секции Ясухирос Уэзу



Рентгенолог Аими Каримата



Помощник руководителя Манабу Тойоока

Какова реакция пациенток?

По словам женщин, у них сложилось впечатление, что проходить исследование на этой системе «не больно». Практически все отметили, что исследование было менее болезненным, нежели в других учреждениях. Я думаю, что у нас, возможно, получилось изменить представление о маммографии как о «болезненном исследовании».

Каково ваше впечатление от опции MoodLight?

Она, конечно же, популярна у пациенток, а также у рентгенолаборантов. Им нравится менять цветовую гамму в зависимости от времени года или от ситуации.

Что изменилось после внедрения системы Mammomat Inspiration?

Мы начали с создания особой зоны «только для женщин», так как хотели, чтобы женщины чувствовали себя непринужденно в ходе всей процедуры. Цвет и дизайн установки Mammomat Inspiration оказались как раз такими, какими мы их себе представляли. Система идеально вписалась в нашу концепцию. Ковровые покрытия и освещение во всей этой зоне и в отдельных кабинетах были рассчитаны на создание пространства, где пациентки могут расслабиться, и система Mammomat Inspiration замечательно вписалась в эту обстановку. Мы не ведем рекламной кампании в настоящее время; однако нас уже посещали представители фирм, которые интересовались, не могут ли они использовать наши помещения для проведения медосмотров. Мы надеемся,

что женщины, никогда не проходившие маммографию, услышат о нас от своих знакомых. Пациентки комфортно себя чувствуют, рассматривая цветовые эффекты и непринужденно разговаривая. В последнее время увеличилось количество молодых пациенток.

Говорят, что система полезна также с точки зрения привлечения новых пациентов. Можете рассказать об этом подробнее?

Корреспонденты с радио и телевидения иногда появляются у нас и освещают нашу деятельность. В результате мы получаем больше прямых запросов от различных компаний, нежели направляем им. Типичный комментарий о процедуре в целом – «меньше дискомфорта, чем когда я проходила исследование в другом учреждении».

Ультразвуковое исследование с контрастным усилением в диагностике метастатического поражения печени (клинические наблюдения)

А.С. Агеев, М.А. Чекалова, Ю.И. Патютко, А.Н. Поляков, А.Г. Маргарян

ФГБУ «Российский онкологический научный центр имени Н.Н. Блохина» Министерства здравоохранения Российской Федерации, г. Москва

Описаны результаты ультразвукового исследования с контрастным усилением, полученные у 3 пациентов с метастатическим поражением печени. В первом наблюдении использование ультразвукового исследования печени с контрастным усилением позволило выявить множественные метастазы нейроэндокринной опухоли поджелудочной железы, которые не были видны при рутинном серовеселом исследовании. Во втором и третьем наблюдениях (метастазы в печени при раке прямой кишки) применение ультра-

звукового контрастного препарата не позволило выявить новые очаги. Ультразвуковое исследование с контрастным усилением в клинической практике является перспективным методом диагностики не визуализируемых при рутинном исследовании очаговых образований печени.

Ключевые слова: ультразвуковое исследование с контрастным усилением, ультразвуковой контрастный препарат, Соновью, артериальная фаза, портальная венозная фаза, поздняя фаза, печень, метастазы.

и проще в применении [1–5]. Вместе с тем ультразвуковое исследование с контрастным усилением обладает рядом преимуществ, в частности [1–5]:
– отсутствие лучевой нагрузки;
– отсутствие нефротоксичности (возможность применения вне зависимости от степени снижения функции почек);
– получение информации в режиме реального времени;
– точно показывает пул крови за счет особенности свойств ультразвукового контрастного препарата, которая состоит в том, что в отличие от препаратов, используемых при КТ и МРТ, ультразвуковые контрастные препараты не проникают в межклеточное пространство.

Представляем собственные клинические наблюдения использования ультразвуковых контрастных препаратов для уточнения оценки метастатического поражения печени.

ВВЕДЕНИЕ

По данным мировой клинической практики, ультразвуковые исследования с контрастным усилением показали свою высокую значимость при исследовании объемных процессов

в печени. Ультразвуковые исследования с контрастным усилением имеют сходную информативность с компьютерной (КТ) и магнитно-резонансной (МРТ) томографией при оценке очаговых образований печени, при этом они дешевле

А.С. Агеев – врач ультразвуковой диагностики группы амбулаторной ультразвуковой диагностики отделения научно-консультативного амбулаторных методов диагностики и лечения ФГБУ «Российский онкологический научный центр имени Н.Н. Блохина» Министерства здравоохранения Российской Федерации, г. Москва.

М.А. Чекалова – д.м.н., профессор, ведущий научный сотрудник, руководитель группы амбулаторной ультразвуковой диагностики отделения научно-консультативного амбулаторных методов диагностики и лечения ФГБУ «Российский онкологический научный центр имени Н.Н. Блохина» Министерства здравоохранения Российской Федерации, г. Москва.

Ю.И. Патютко – д.м.н., профессор, заведующий хирургическим отделением опухолей печени и поджелудочной железы (отделением хирургическим №7) ФГБУ «Российский онкологический научный центр имени Н.Н. Блохина» Министерства здравоохранения Российской Федерации, г. Москва.

А.Н. Поляков – к.м.н., научный сотрудник хирургического отделения опухолей печени и поджелудочной железы (отделения хирургического №7) ФГБУ «Российский онкологический научный центр имени Н.Н. Блохина» Министерства здравоохранения Российской Федерации, г. Москва.

А.Г. Маргарян – заведующий отделением научно-консультативных амбулаторных методов диагностики и лечения ФГБУ «Российский онкологический научный центр имени Н.Н. Блохина» Министерства здравоохранения Российской Федерации, г. Москва.

Контактная информация: 115478 г. Москва, Каширское шоссе, д. 24, ФГБУ «РОНЦ им. Н.Н. Блохина» Минздрава России, отделение научно-консультативное амбулаторных методов диагностики и лечения, группа амбулаторной ультразвуковой диагностики. Агеев Антон Сергеевич. Тел.: +7 (495) 324-11-35. E-mail: anagee@yandex.ru

Для проведения ультразвуковых исследований с контрастным усилением нами использован препарат Соновью (Врассо, Италия), который представляет собой суспензию микропузырьков диаметром 2,5 мкм, наполненных гексафторидом серы и окруженных мембраной из фосфолипидов. Газ характеризуется низкой растворимостью в воде и при попадании из пузырьков в кровь диффундирует через альвеолярные мембраны и выделяется с воздухом при дыхании [6].

Для исследования с контрастированием используется специальный режим ультразвукового сканера, позволяющий разделять сигнал от контрастного вещества и сигнал от тканей, которые могут отображаться как отдельные изображения, так и накладываться друг на друга.

Флакон контрастного препарата после приготовления содержит 5 мл готовой к использованию суспензии.

Микропузырьки перемещаются в организме посредством кровотока. Размеры пузырьков, сходные с размерами эритроцитов, позволяют им свободно проникать в капилляры, однако препятствуют их выходу из сосудистого русла в межклеточное пространство, что отличает их от рентгеноконтрастных препаратов и парамагнетиков [8].

После внутривенного введения пузырьки распределяются в кровеносном русле, в результате чего наблюдается контрастирование сосудов. Увеличение дозы вначале приводит к увеличению интенсивности сигнала до тех пор, пока не будет достигнута максимальная концентрация. От концентрации микропузырьков и характеристик излучаемой волны зависит интенсивность сигнала контрастного вещества [7]. Разовое введение позволяет повысить контрастность в органах на 3–8 мин. Микропузырьки препарата после введения постепенно разрушаются, при этом под воздействием ультразвуковых волн интенсивность разрушения многократно увеличивается. Через 15 мин весь введенный объем газа выводится с выдыхаемым воздухом, а фосфолипиды мембран микропузырьков метаболизируются в организме эндогенным путем метаболизма фосфолипидов [8].

Комплексное ультразвуковое исследование проводили на аппарате Acuson S2000 (Siemens, Германия) с использованием конвексного датчика 4C1 с частотой 1–4 МГц. При исследовании применялись режимы серошкального сканирования и режим работы с ультразвуковыми контрастными препаратами Cadence. Ультразвуковой контрастный препарат Соновью (один флакон готовой к использованию суспензии объемом 5мл) вводился внутривенно болюсно через периферический катетер после оценки структуры печени в стандартных режимах.

Пациентка П., 27 лет, поступила в ФГБУ «Российский онкологический научный центр имени Н.Н. Блохина» Министерства здравоохранения Российской Федерации (г. Москва) с диагнозом: нейроэндокринная опухоль головки поджелудочной железы. Метастазы в печени.

При обследовании в клинике получены следующие данные.

Патологоанатомическое исследование послеоперационного материала от 16.09.2015: частицы соединительной ткани с комплексами опухоли, более всего соответствующей нейроэндокринной. Для уточнения диагноза рекомендуется иммуногистохимическое исследование.

Иммуногистохимическое исследование от 22.09.2015: исследование опухоли проведено с использованием антител к синаптофизину, хромогранину А, СК 18, Isl-1, Mib-1. Клетки опухоли экспрессируют синаптофизин, хромогранин А, СК 18, индекс пролиферации равен 3%. Реакция с антителами к Isl-1 негативная. Заключение: нейроэндокринная опухоль (без признаков органоспецифичности).

Результаты МРТ от 16.09.2015: в нижних отделах головки поджелудочной железы определяется опухолевое образование размерами 3,5 × 4,0 см. В паренхиме печени рассеянные гипervasкулярные метастазы размерами 0,5–2,0 см. Заключение: опухоль головки поджелудочной железы. Метастазы в печени.

Результаты ангиографии от 12.10.2015: в проекции головки

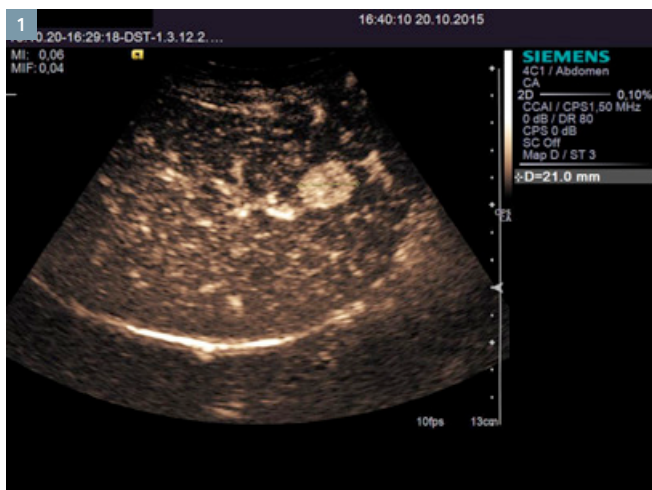
поджелудочной железы определяется умеренно васкуляризованное образование размером до 5,0 см в вертикальном измерении, кровоснабжающееся преимущественно из ветвей верхних панкреатодуоденальных артерий. В обеих долях печени определяются множественные умеренно васкуляризованные очаги размерами от 3 до 18 мм. Заключение: умеренно васкуляризованная опухоль головки поджелудочной железы без признаков вовлечения сосудов гепатопанкреатодуоденальной зоны. Билобарное метастатическое поражение печени.

Результаты радиоизотопного исследования от 14.10.2015: отмечается повышенное накопление радиофармпрепарата соответственно опухолевому образованию головки поджелудочной железы, наиболее крупным метастазам печени, мягкотканному образованию (лимфатический узел?), расположенному рядом с телом поджелудочной железы. Заключение: на момент исследования результаты ОФЭКТ-КТ со ¹¹¹In-октреотидом свидетельствуют о наличии опухолевой ткани нейроэндокринной природы с повышенной активностью рецепторов соматостатина в вышеуказанных отделах.

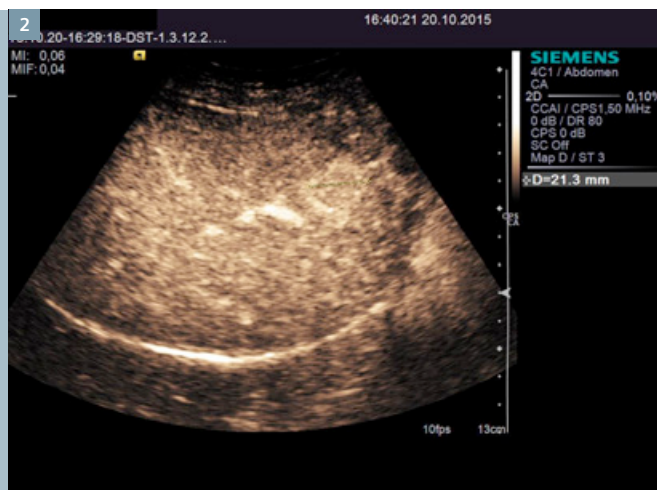
Результаты ультразвукового исследования с контрастным усилением (20.10.2015)

При серошкальном исследовании на фоне диффузных изменений печени в паренхиме S7 определяется неоднородный изоэхогенный очаг размером 2,0 см. В других сегментах печени явных очаговых образований не выявлено.

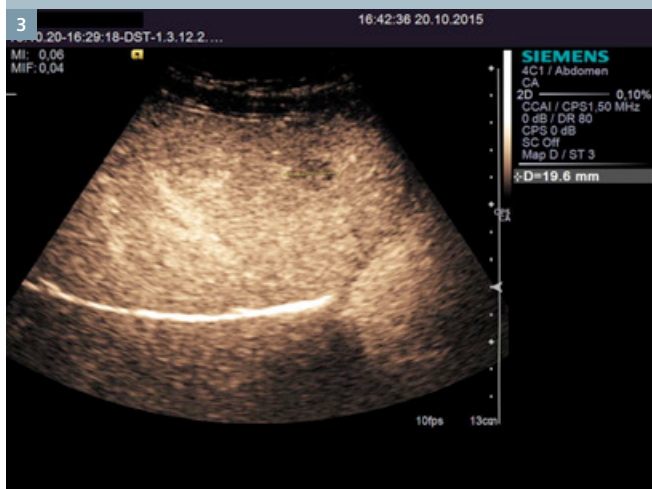
После фиксации зоны интереса на очаге, выявленном при серошкальном исследовании, и введении ультразвукового контрастного препарата в артериальную фазу отмечается его быстрое накопление в очаге размером 2,1 см по сравнению с окружающей паренхимой (рис. 1). После чего интенсивность контрастирования очага и паренхимы уравнивается, и очаг определяется неотчетливо (рис. 2). В портальной венозной фазе происходит постепенное равномерное вымывание ультразвукового контрастного препарата из очага по сравнению с окружающей паренхимой (рис. 3). В позднюю фазу



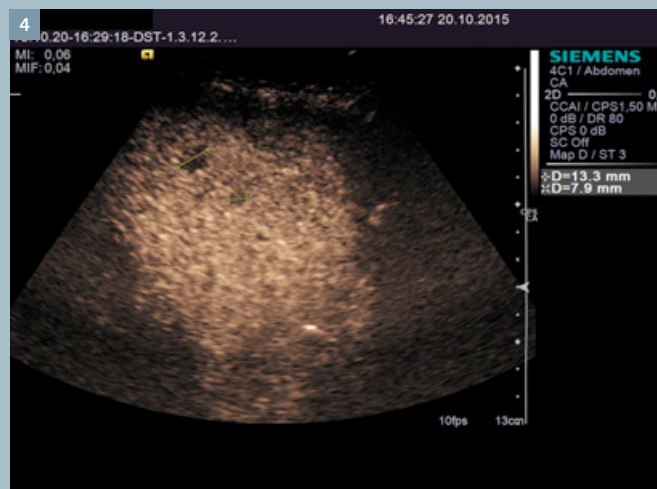
1 Ультразвуковое исследование печени с контрастным усилением пациентки П. Артериальная фаза (20-я секунда от начала введения контрастного препарата). Пояснение в тексте.



2 Ультразвуковое исследование печени с контрастным усилением пациентки П. Артериальная фаза (30-я секунда от начала введения контрастного препарата). Пояснение в тексте.



3 Ультразвуковое исследование печени с контрастным усилением пациентки П. Портальная венозная фаза (55-я секунда от начала введения контрастного препарата). Пояснение в тексте.



4 Ультразвуковое исследование печени с контрастным усилением пациентки П. Поздняя фаза (6-я минута от начала введения контрастного препарата). Пояснение в тексте.

на 6-й минуте от начала введения препарата при сканировании всей печени в паренхиме стали определяться множественные очаги вымывания контрастного препарата размерами от 0,8 до 2,2 см (рис. 4).

16.11.2015 пациентке проведена условно-радикальная операция: гастропанкреатодуоденальная резекция, холецистэктомия, биопсия печени.

Гистологическое заключение от 25.11.2015

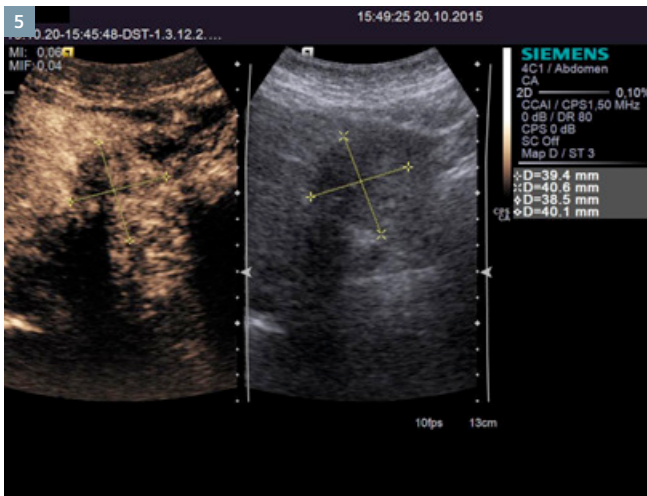
Макроописание

Органокомплекс, представленный дистальным фрагментом желудка, двенадцатиперстной кишкой, фрагментом поджелудочной железы, а также желчным пузырем, общими размерами 24 × 9 × 4 см. Фрагмент желудка размерами 9 × 5 × 2 см, двенадцатиперстная кишка длиной 21 см, фрагмент поджелудочной железы размерами 5 × 3 × 2 см, желчный пузырь грушевидной формы размерами 6,5 × 3,5 × 2,0 см. На разрезе в толще поджелудочной железы определяется узловое образование диаметром 3,5 см, плотной консистенции, с четкими границами, пестрого вида. Визуально опухоль

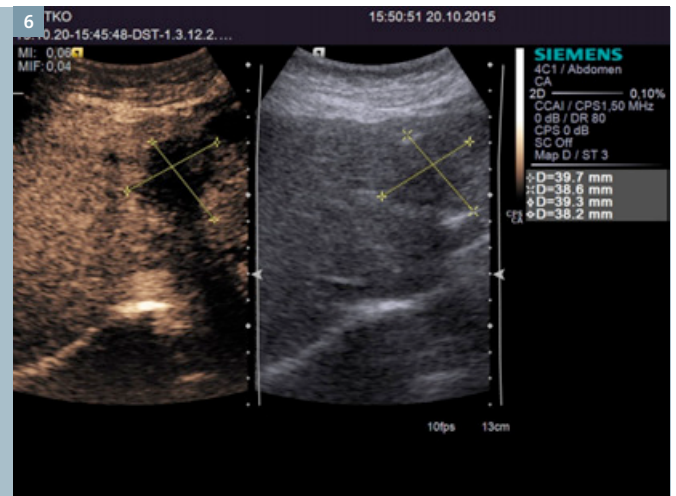
не прорастает в стенку кишки. В узле определяется зона кровоизлияния.

Послеоперационный материал:

- 1) Край резекции.
- 2) Опухоль.
- 3) Лимфатические узлы парапанкреатической зоны.
- 4) Стенка желчного пузыря.
- 5) С маркировкой «ОПА» – фрагменты мягких тканей общим объемом до 2 см³.
- 6) С маркировкой «S7» – фрагмент ткани печени диаметром 3 см, на разрезе в толще фрагмента определяется узловое образование диаметром 1,5 см, пестрого вида, с четкими границами.



5 Ультразвуковое исследование печени с контрастным усилением пациентки Ш. Артериальная фаза (27-я секунда от начала введения контрастного препарата). Пояснение в тексте.



6 Ультразвуковое исследование печени с контрастным усилением пациентки Ш. Портальная венозная фаза (90-я секунда от начала введения контрастного препарата). Пояснение в тексте

Микроописание:

- 1) По краю резекции поджелудочной железы разрастание опухоли, соответствующей по строению нейроэндокринной. В остальных краях резекции без признаков опухолевого роста.
- 2) Учитывая данные предыдущих гистологического и иммуногистохимического исследований, опухоль поджелудочной железы следует расценивать как нейроэндокринную опухоль. Опухоль не выходит за пределы поджелудочной железы, не врастает в стенку двенадцатиперстной кишки.
- 3) 4 лимфатических узла с реактивной гиперплазией.
- 4) Стенка желчного пузыря обычного строения.
- 5) 2 лимфатических узла с реактивной гиперплазией.
- 6) В печени метастаз опухоли аналогичного вида. Биоптат опухоли – нейроэндокринная опухоль, при иммуногистохимическом исследовании – индекс пролиферации Ki-67 = 3%.

Пациентка Ш., 61 год, поступила в ФГБУ «Российский онкологический научный центр имени Н.Н. Блохина» Министерства здравоохранения Российской Федерации (г. Москва) с диагнозом: рак прямой кишки T4N2M1. Метастазы в печени. Состояние после комплексного лечения в 2008–2015 гг. в ГОБУЗ «Мурманский областной онко-

логический диспансер» и ФГБУ «Государственный центр колопроктологии имени А.Н. Рыжих» Министерства здравоохранения Российской Федерации (г. Москва).

Данные гистологического исследования операционного материала и пунктатов очагов в печени от 28.11.14: низкодифференцированная аденокарцинома, инфильтрирующая стенку прямой кишки до мышечного слоя, прорастающая всю толщу клетчатки мезоректума с множественными депозитами; метастазы в лимфатические узлы (5 из 10 исследованных); в печени определяются метастазы аденокарциномы.

Результаты КТ в динамике от 10.09.2015: в левой доле печени (S2 + S3) определяется гиподенсивный очаг сливного характера с нечеткими, неровными контурами, размерами 4,6 × 1,8 × 4,0 см (ранее 5,2 × 2,0 × 4,2 см). После внутривенного контрастирования определяется неоднородное накопление контрастного препарата, преимущественно по периферии очага. Также аналогичные очаги определяются в S4 – 4 мм в диаметре (ранее 6 мм), S8 – 6 мм в диаметре (ранее 6 мм), после внутривенного контрастирования накапливают контрастный препарат по периферии. Заключение: картина метастатического поражения печени. В сравнении с КТ от 01.07.2015 – положительная динамика за счет уменьшения размеров очагов.

Анализ крови на онкомаркеры от 20.10.15: раковый эмбриональный антиген (РЭА) – 0,22 нг/мл (норма – <5 нг/мл), углеводный антиген 19-9 (CA19-9) – 182,1 Ед/мл (норма – <37 Ед/мл).

Результаты ультразвукового исследования от 20.10.2015: в S2–S3 печени определяется образование пониженной эхогенности, с нечетким контуром, размерами 4,0 × 3,0 см, рядом аналогичный очаг размерами 1,2 × 1,2 см; в S3 – вероятнее всего, киста размерами 0,6 × 0,4 см; в S7 – субкапсулярный очаг пониженной эхогенности размерами 0,8 × 0,6 см; в S6 – нечетко аналогичный по эхогенности очаг размерами до 0,5 см. Заключение: метастазы в печени в процессе химиотерапии.

Результаты ультразвукового исследования с контрастным усилением (23.10.2015)

При повторном ультразвуковом исследовании с использованием контрастирования определяемые ранее метастазы без динамики, контрольные очаги S6–7 1,4 × 1,5 см и 2,2 см в диаметре, S2–S3 4,1 см в диаметре. Заключение: метастазы в печени.

При введении контрастного препарата в артериальную фазу отмечается неравномерное накопление очагами, выявленными при серошкальном исследовании (рис. 5). В венозную фазу отмечается быстрое

неравномерное вымывание препарата из очагов (рис. 6). При сканировании всей печени новых очагов не выявлено.

12.11.2015 пациентке проведена условно-радикальная операция: левосторонняя гемигепатэктомия, холецистэктомия, резекция правой доли печени.

Гистологическое заключение от 23.11.15

Макроописание

Фрагмент ткани печени размерами 11 × 8 × 6 см, субкапсулярно определяется опухолевый узел размерами 4 × 4 × 3 см, вокруг опухолевого узла определяется множество мелких опухолевых узлов диаметром до 1 см (плотных, серых). Макроскопически опухолевый узел прорастает в сосудистый пучок и находится на расстоянии 1 см от края резекции печени, прорастает в серповидную связку.

Послеоперационный материал:

- 1) Опухоль.
- 2) Край резекции сосудистого пучка, прилежащий лимфатический узел, край резекции печени.
- 3) С маркировкой «общепеченочный» – в 2-х салфетках 3 уплотнения серого цвета до 1 см по длиннику.
- 4) С маркировкой «S5» – фрагмент ткани печени размерами 3,0 × 1,5 × 1,5 см, частично покрытый капсулой. В капсуле определяется уплотнение серого цвета диаметром 0,3 см, находящееся на расстоянии 0,3 см от ближайшего края резекции.
- 5) Желчный пузырь длиной 10 см, диаметр дна органа – 4 см, желчь оливковая, стенки серые, гладкие.

Микроописание

- 1) Опухолевый узел имеет строение аденокарциномы с признаками лечебного патоморфоза 2-й степени. Опухоль прорастает в капсулу печени.
- 2) В ближайшем крае резекции и лимфатическом узле, удаленном с фрагментом печени, элементы опухолевого роста не определяются.
- 3) В 3-х лимфатических узлах метастазы аденокарциномы.

4) В ткани печени очаг фиброза, элементы опухолевого роста не определяются.

5) Желчный пузырь с признаками хронического холецистита.

Пациент С., 65 лет, поступил в ФГБУ «Российский онкологический научный центр имени Н.Н. Блохина» Министерства здравоохранения Российской Федерации (г. Москва) с диагнозом: рак носоглотки, состояние после лучевой терапии в 2008 г. Метастатический рак прямой кишки, Т3N1M0, состояние после брюшно-промежностной экстирпации в 2014 г. (с предоперационной химиолучевой терапией), 6 курсов полихимиотерапии (по схеме XELOX), метастазы в печени.

При ультразвуковом исследовании, проведенном до введения ультразвукового контрастного препарата (20.10.2015), в серовидном режиме в паренхиме S7 на фоне диффузных изменений печени определяются два неоднородных по структуре (отличных от окружающей паренхимы) изоэхогенных очага до 1,5 см в диаметре. В S3 определяется аналогичный очаг размером 1,1 см.

Результаты ультразвукового исследования с контрастным усилением (20.10.2015)

При введении контрастного препарата в артериальную фазу отмечается быстрое его накопление по периферии очагов (до 2,3 см в диаметре) в виде кольца с постепенным заполнением центра (рис. 7). Затем интенсивность контрастирования очагов и паренхимы уравнивается, очаги становятся трудноразличимы (рис. 8). В венозную фазу происходит постепенное вымывание контрастного препарата из очагов, более быстрое в сравнении с окружающей паренхимой (рис. 9). При исследовании всей печени новых очагов не выявлено.

25.10.15 пациенту проведена операция: резекция правой (атипичная VII) и левой (сегментэктомия S3) долей печени.

Данные интраоперационного ультразвукового исследования от 25.10.15: в паренхиме S7 печени определяются два изоэхогенных очага с неоднородной эхоструктурой до 1,5 см

в диаметре. В S3 определяется аналогичный очаг размером 1,0 см.

Гистологическое заключение от 9.11.2015

Макроописание

В пакете с маркировкой «третий сегмент ткани печени» фрагмент ткани печени размерами 8,0 × 4,5 × 1,5 см. На разрезе на расстоянии 1 см от края резекции в ткани печени отчетливо определяется округлый узелок диаметром 1 см белесоватого цвета. На остальном протяжении ткань печени плотная коричневая.

В пакете с маркировкой «седьмой сегмент ткани печени» фрагмент ткани печени размерами 6,0 × 3,5 × 1,0 см с двумя округлыми узловыми образованиями желтовато-серого цвета с участками некрозов диаметром 1,5 и 2,2 см, располагающимися непосредственно под капсулой печени.

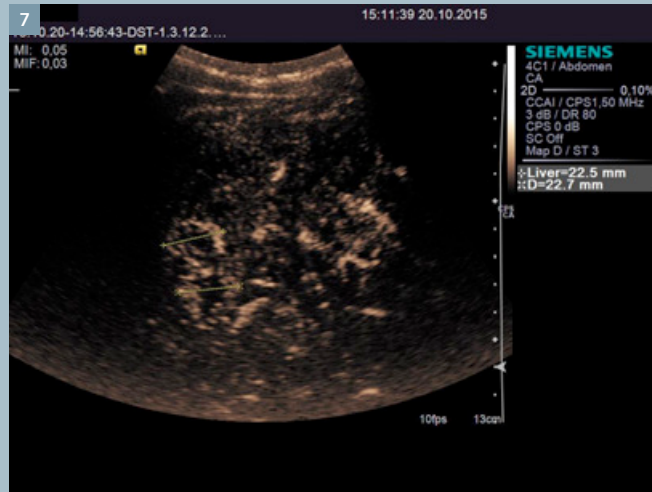
Микроописание

В ткани печени узловые образования имеют строение аденокарциномы кишечного типа метастатического происхождения умеренной степени дифференцировки. В ткани печени по периферии узлов слабо выраженная лимфоидная инфильтрация портальных трактов с очаговыми лимфоидными инфильтрациями в дольках, очаговый стеатоз гепатоцитов.

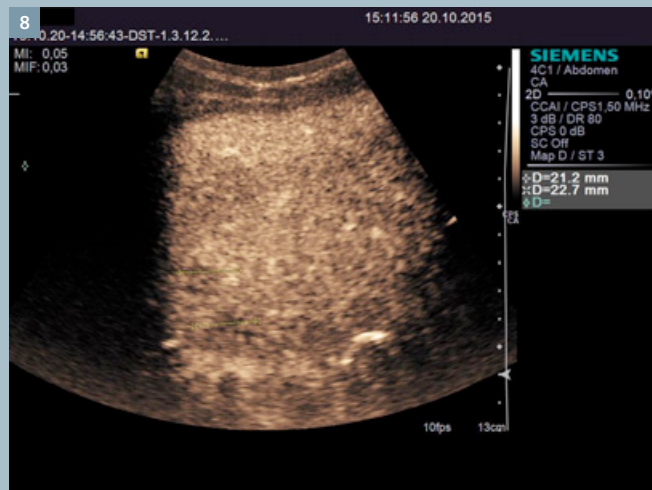
В первом наблюдении использование ультразвукового исследования печени с контрастным усилением позволило выявить множественные метастазы нейроэндокринной опухоли поджелудочной железы, которые не были видны при рутинном серовидном исследовании. Во втором и третьем наблюдениях (метастазы в печени при раке прямой кишки) применение ультразвукового контрастного препарата не позволило выявить новые очаги. Ультразвуковое исследование с контрастным усилением в клинической практике является перспективным методом диагностики не визуализируемых при рутинном исследовании очаговых образований печени. ■

Список литературы

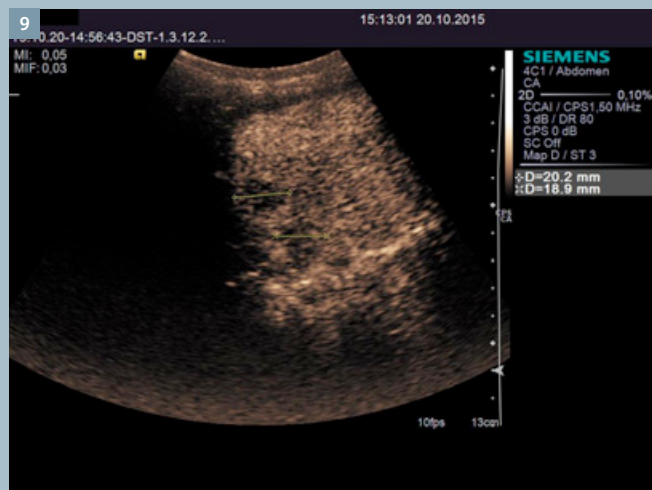
- 1 Wilson S.R., Burns P.N. An algorithm for the diagnosis of focal liver masses using microbubble contrast-enhanced pulse-inversion sonography // *Am. J. Roentgenol.* 2006. V. 186. No. 5. P. 1401–1412.
- 2 Leen E., Ceccotti P., Kalogeropoulou C., Angerson W.J., Moug S.J., Horgan P.G. Prospective multicenter trial evaluating a novel method of characterizing focal liver lesions using contrast-enhanced sonography // *Am. J. Roentgenol.* 2006. V. 186. No. 6. P. 1551–1559.
- 3 Ding H., Wang W.P., Huang B.J., Wei R.X., He N.A., Qi Q., Li C.L. Imaging of focal liver lesions: low-mechanical-index real-time ultrasonography with SonoVue // *J. Ultrasound Med.* 2005. V. 24. No. 3. P. 285–297.
- 4 Quaia E., Degobbi F., Tona G., Mosconi E., Bertolotto M., Pozzi Mucelli R. Differential patterns of contrast enhancement in different focal liver lesions after injection of the microbubble US contrast agent SonoVue // *Radiol. Med.* 2004. V. 107. No. 3. P. 155–165.
- 5 Quaia E., Calliada F., Bertolotto M., Rossi S., Garioni L., Rosa L., Pozzi-Mucelli R. Characterization of focal liver lesions with contrast-specific US modes and a sulfur hexafluoride-filled microbubble contrast agent: diagnostic performance and confidence // *Radiology.* 2004. V. 232. No. 2. P. 420–430.
- 6 Greis C. Technology overview: SonoVue (Bracco, Milan) // *Eur. Radiol.* 2004. V. 14. Suppl. 8. P. 11–15.
- 7 Lampaskis M., Averkiou M. Investigation of the relationship of nonlinear backscattered ultrasound intensity with microbubble concentration at low MI // *Ultrasound Med. Biol.* 2010. V. 36. No. 2. P. 306–312.
- 8 Morel D.R., Schwieger I., Hohn L., Terretz J., Llull J.B., Cornioley Y.A., Schneider M. Human pharmacokinetics and safety evaluation of SonoVue, a new contrast agent for ultrasound imaging // *Invest. Radiol.* 2000. V. 35. No. 1. P. 80–85.



7 Ультразвуковое исследование печени с контрастным усилением пациента С. Артериальная фаза (15-я секунда от начала введения контрастного препарата). Пояснение в тексте.



8 Ультразвуковое исследование печени с контрастным усилением пациента С. Артериальная фаза (25-я секунда от начала введения контрастного препарата). Пояснение в тексте.



9 Ультразвуковое исследование печени с контрастным усилением пациента С. Портальная венозная фаза (50-я секунда от начала введения контрастного препарата). Пояснение в тексте.

Представители «Сименс Финанс» и «АстроМЕД» рассказали о тенденциях в приобретении медицинской техники

Потребность в освоении технологий с учетом тенденций в секторе здравоохранения, прогресса в IT-решениях для медицины и растущей конкуренции между клиниками сегодня является одной из самых насущных. Да и сами пациенты за последние годы стали более требовательными. При этом не все финансовые организации могут обеспечить понимание технологий здравоохранения и их перспектив, чтобы обеспечить условия, соответствующие специфике медицинских услуг. Тем не менее, на российском рынке примеры успешных сочетаний «технологии + инвестиции» для медицины уже есть, и Ростовская область – не исключение. В частности, известная в ЮФО компания АстроМЕД в 2015 году продолжила сотрудничество с лизинговой компанией «Сименс Финанс»: в рамках нескольких проектов приобретены лабораторные анализаторы, в том числе анализатор крови при критических состояниях «Rapidpoint 500» (Рапидпоинт 500). Часть оборудования предназначена для лечебно-профилактических учреждений региона. Представители сторон сделки рассказали об особенностях такого сотрудничества, которое, очевидно, становится долгосрочным трендом для рынка медицинских услуг: необходимость в финансировании для медицинских организаций сегодня является одновременно и срочной, и важной.

ООО «АстроМЕД» с 2006 года осуществляет поставки в лечебно-профилактические учреждения России высокотехнологичного медицинского оборудования широкого спектра: реактивы, расходные

материалы и принадлежности для клиничко-диагностических, иммунологических, микробиологических, патоморфологических и генетических лабораторий, отделений реанимации, анестезиологии и интенсивной терапии, стерилизации и дезинфекции. Компания предлагает уникальные методики, не имеющие аналогов по своим качественным свойствам, позволяющие поставить пациентам достоверный диагноз.

«За 10 лет работы мы оценили, как с каждым годом растёт скорость изменений и появления современного медицинского оборудования. Объективно, в наше время нельзя откладывать инвестиции в новые технологии – это может снизить уровень оказываемых пациентам услуг и, как следствие, конкурентоспособность медицинского учреждения. Цели «АстроМЕД» – совершенствовать лабораторную диагностику, сохранить здоровье и жизнь людей, поэтому мы не экономим на качестве. Но при этом доступ к финансированию для малого и среднего бизнеса, к сожалению, фактически становится сложнее, особенно в последнее время. В этом отношении приобретение оборудования за собственные средства практически не имеет смысла. Лизинг позволяет обеспечить фиксированные выплаты по удобному нам графику, доступ к современным технологиям от ведущих производителей, гибкие условия поставки и точное отнесение затрат. Мы являемся квалифицированным партнёром Siemens Healthcare Diagnostics, и, зная подход Siemens к качеству, выбрали лизинговую компанию «Сименс Финанс».

Представительство в Ростове-на-Дону оперативно предоставляет инвестиции на выгодных условиях, и при этом действительно разбирается в особенностях нашей непростой сферы деятельности», – считает **Денис Коптев, директор ООО «АстроМЕД».**

«С ООО «АстроМЕД» мы работаем с 2013 года, и за этот период заключили более 15 договоров лизинга медицинского оборудования. И за этими цифрами стоит реальное повышение качества лечения жителей Ростовской области. Приобретаемым в лизинг оборудованием оснащаются лечебно-профилактические учреждения Ростовской области и других регионов РФ. Причём в проектах по поставке всегда участвуют профессионалы из самых разных сфер деятельности. Компания «Сименс» известна своей современной продукцией, услугами и законченными решениями для здравоохранения – от диагностических визуализационных систем и терапевтического оборудования до лабораторной диагностики и IT-решений, оптимизирующих обслуживание пациентов и повышающих эффективность работы в больницах и клиниках. В свою очередь, как эксперты финансового рынка, мы обеспечиваем оперативные и доступные даже на длительный срок инвестиции, которые помогают нашим клиентам внедрять новейшие технологии. При этом структура лизинговых сделок позволяет сохранять стоимость медицинских услуг для пациентов на приемлемом уровне, ведь сегодня это особенно важно», – **уточнила Елена**

**Лакно, директор представительства
«Сименс Финанс» в Ростове-на-Дону.**

На сегодняшний день из всех сделок «Сименс Финанс» в сегменте диагностического медицинского оборудования более трети реализовало именно представительство в Ростове-на-Дону (всего у лизинговой компании 22 офиса на территории РФ). В целом счёт успешных проектов для медицины в портфеле «Сименс Финанс» уже идёт на сотни – по оценке компании, составленной на основе данных от RAEX («Эксперт РА»), сегодня она является лидером в сегменте лизинга медицинского оборудования в России.



С 2013 года «Сименс Финанс» и «АстроМед» заключили более 15 договоров лизинга медицинского оборудования

Помощники в изменениях

Экспертный взгляд на крупные инвестиции в медицине

Отрасль здравоохранения во всем мире меняется очень быстрыми темпами. Продолжительность жизни растёт, что вызывает спрос на лечение болезней, связанных со старением. Растущее благосостояние влечёт за собой развитие привычек, вполне вписывающихся в образ жизни (высокожирная/сахаросодержащая диета, курение) и влекущих за собой значительный рост хронических заболеваний (например, диабета). Спрос на услуги здравоохранения растёт, в мире появляются новые пути лечения, а медицинские организации сталкиваются с растущими издержками и необходимостью постоянно обновлять оборудование и технологии.

Политика правительств разных стран при этом направлена на расширение доступа к здравоохранению (например, Закон о доступном медицинском обслуживании в США или официальная программа Китая по расширению инфраструктуры здравоохранения в сельской местности). От государственных лечебных учреждений требуют услуг более высокого качества при сохранении или даже сокращении бюджета. В частном секторе наблюдается стремление к улучшению конкурентных позиций через инвестиции в высококачественные услуги и уход, но при этом должен поддерживаться или повышаться и уровень прибыли акционеров.

Чтобы определить главные сложности для медицинских организаций во всем мире, по запросу Siemens Financial Services одно из независимых агентств организовало исследование среди медицинских организаций в тринадцати странах мира. Руководители учреждений здравоохранения в конечном итоге сошлись во мнении, что выбор правильного финансового партнера может сыграть важную роль в управлении инвестициями, особенно в условиях основных проблем отрасли:

- недостаточности капитала;
- постоянной адаптации к силам рынка;
- получении доступа к цифровым инновациям;
- необходимости соблюдать постоянно изменяющиеся нормативы.

Руководители клиник обозначили стратегии диверсификации финан-

сирования, которые помогают им в решении этих задач. Особенно часто респонденты упоминали лизинг и аренду. Финансовые управляющие отметили, что основными преимуществами этих инструментов являются:

- усовершенствованное управление денежными потоками и относительно быстрый, небоюрократический процесс финансирования;
- возможность получения оперативного финансирования (в отличие от сложного процесса заявок на кредит);
- во многих случаях, налоговые преимущества.

Возможно, самый широко распространенный вызов, с которым сталкиваются медицинские учреждения во всем мире, заключается в растущей трудности планирования бюджета капиталовложений, что связано с более коротким циклом изменений в состояниях пациентов, и отсутствием конкуренции между медицинскими учреждениями.

Как известно, пациенты в это же время настойчиво требуют превосходного медицинского обслуживания. Происходит переоценка ранее используемых моделей планирования. Давление, оказываемое на медучреждения, растёт: они вынуждены конкурировать за пациентов (иногда не только за своих сограждан, так и за приезжающих из-за рубежа). Крупные больницы заявляют о необходимости обеспечения системности обслуживания и единой технологии во всех

больницах их сети. Многие отметили консолидацию среди организаций здравоохранения в борьбе за большее количество операций. Сетевые клиники сообщают, что приближаются к своему лимиту по стандартному кредитованию, а потому нуждаются в доступе к более разнообразным источникам финансирования.

«Мы развиваем сеть онкоцентров по всей Индии. Резко выросли показатели нашего экономического роста, но банк сообщил, что мы достигли лимитов кредитования и рискуем пересечь этот порог, несмотря на то, что бизнес развивался успешно. Именно тогда мы начали использовать лизинг, финансирование активов и услуги внешнего управления для обеспечения роста и довольны результатом», – частная больница, Индия.

«Вертикальная интеграция (или консолидация) по мере слияния больниц и пунктов первичной медико-санитарной помощи приводит к появлению более крупных субъектов, которые, естественно, будут стремиться приобрести более высокотехнологичное оборудование, которое не могли себе позволить, когда являлись отдельными учреждениями», – государственная больница, Китай.

Все респонденты исследования отметили ценность знаний о секторе здравоохранения, которые важны для реализации проекта, но есть далеко не у каждого банка или лизинговой компании. Оптимально, когда финансовые учреждения информиро-

ваны о медицинских технологиях: как они применяются, каких показателей может добиться клиника, если приобретет и возьмет на вооружение инновационную медицинскую технологию. Благодаря этому пониманию и разрабатываются индивидуальные финансовые решения по индивидуальным потребностям клиента с точки зрения услуг и денежных потоков.

«Мы быстро растём, и достаточно трудно получить доступ к капиталу, соответствующему такой скорости расширения. Среди финансовых партнёров именно лизинговая компания обладает наибольшими знаниями в нашей клинической области и, кроме самих инвестиций, предоставляет полезную консультацию о международных стандартах, что помогло нам повысить собственные и укрепить репутацию по сравнению с другими медицинскими центрами», – офтальмологическая больница, Китай.

«Получение кредита стало более сложным. Проще приобрести оборудо-

дование посредством лизинга, потому что производитель предоставляет более выгодные условия», – частная больница, Франция.

Не менее важно и понимание организационной структуры. В секторе здравоохранения между учреждениями одной сети существует тесная взаимосвязь, даже если они являются разными юридическими лицами. Лизинговые компании с опытом учитывают такие факторы при оценке окупаемости проекта и предлагают решение на условиях и на период, которые не смогут предложить универсальные финансовые учреждения.

Отдельно респонденты во всех 13 странах отметили, что лизинговые компании, связанные с производителями оборудования, обладают отличным знанием технологии и её использования в медицинской среде и могут добиться окупаемости гораздо лучше, чем банки. Например, объединить решения разных поставщиков в одно, распределить платежи в соответствии

с денежными потоками клиента, предложить варианты модернизации в середине срока договора, финансировать краткосрочные сделки для быстрого развития клиники.

«Скорость изменений и появления медицинского оборудования феноменальна – она гораздо быстрее, чем 10 лет назад, и всё ещё ускоряется. Обычно это программное обеспечение или другие формы цифровой модернизации. В этом отношении прямое приобретение элементарно не имеет смысла. А вот покупка медицинского оборудования в лизинг позволяет обеспечить и фиксированные выплаты, и гарантированное наличие, и замещение технологии», – государственная больница, Турция.

«В атмосфере жесточайшей экономии после 2008 года инвестиции в новую технологию в нашей больнице были приостановлены, и снижение эффективности было очень заметным. Сегодня ситуация усугубилась – любая задержка в инвестировании может подо-








Лизинг от «Сименс Финанс» - это:

Индивидуальные финансовые решения	Простота планирования бюджета	Увеличение ликвидности	Внесение дополнительных условий	Простота работы	Финансирование от акционера
- с учётом особенностей деятельности организаций.	- прогнозируемые ежемесячные платежи.	- оборотный капитал сохраняется	- доп. услуги и обслуживание оборудования могут быть включены в договор.	- оборудование и его финансирование от одной компании	- нет последствий для существующих кредитных линий в банках.

Что наши решения дают вашей компании:

Доступ к лучшим технологиям высокоэффективное медицинское оборудование	Работа со специалистами и в области здравоохранения, и в финансовой сфере.	Конкурентное преимущество современное оборудование на выгодных условиях.
--	--	--

а значит, мы помогаем вам:

 Повысить производительность	 Расширить доступ к рынку	 Повысить качество и безопасность	 Управлять энергосбережением	 Сократить расходы	 Улучшить результаты	 Заботиться о пациентах
---	--	--	---	---	---	--

Аналитическое исследование Siemens Financial Services

рвать уровень услуг, и мы не сможем должным образом выполнять свои обязательства перед пациентами. В условиях нынешней экономической ситуации это особенно очевидно», – частная больница, Россия.

«Спрос может быть достаточно волатильным, а необходимые инвестиции – незапланированными и крупными. Обычно мы получаем лучшие предложения (с учетом общей стоимости оборудования на протяжении всего срока службы) именно от финансовых компаний, обладающих гибкостью и экспертными знаниями и способных представить «умный» план финансирования с пониманием результата, к которому мы стремимся», – государственная больница, Норвегия.

Финансовые учреждения, являющиеся подразделениями поставщиков медицинского оборудования, тесно связаны с рынком медицинских технологий, осведомлены о путях развития технологий и будущих тенденциях потребления. При этом они сами заинтересованы в постоянной поддержке медицинских организаций, а не в эпизодической вовлеченности по мере колебаний рынка.

«Мы специально ищем финансовых партнеров с общим кругом интересов. У нас есть поговорка: «Для хлопка нужны две ладони». Если финансовое учреждение является частью компании-поставщика (независимо от того, поставляют ли они нам всю технологию или только ее

часть), то мы будем заинтересованы в таком партнере, ведь наш рост стратегически совпадает с их интересами», – государственная больница, Турция.

Наконец, ключевой выгодой партнерства с лизинговыми компаниями респонденты назвали скорость обслуживания и гибкость, которую они могут себе позволить в отношении как клиентов, так и поставщиков. Они обычно не требуют залога, размещения депозита или личных гарантий. Тот факт, что специализированное финансовое учреждение «говорит на языке здравоохранения», делает процесс подготовки предложения более простым и, в конечном итоге, эффективным.

«Лизинг – более выгодный с точки зрения денежных потоков и налоговых преимуществ по сравнению с традиционными линиями кредитования», – государственная больница, Россия.

«Когда работаешь с банком, на сделку может уйти много времени, потому что они не до конца понимают, как технология скажется на нас и иногда им даже приходится искать экспертов для оценки проекта. Лизинговая компания, имеющая опыт работы с медицинским оборудованием, понимающая технологию и принципы ее работы внутри организации, принимает решение о финансировании гораздо быстрее, и на рынке есть конкретные примеры», – частная больница, Россия. ■

ООО «Сименс Финанс» – лизинговая компания с иностранными инвестициями, предоставляющая эффективные решения для приобретения транспорта, техники и оборудования. «Сименс Финанс» приобретает и передает в лизинг современное оборудование, произведенное «Сименс», и оборудование с комплектующими «Сименс», финансирует малый и средний бизнес, а также крупные предприятия различных отраслей экономики, Региональная сеть одного из крупнейших лизингодателей страны сегодня включает 24 офиса. С 1999 года компания реализовала более 23 000 лизинговых проектов на всей территории РФ. К 01.10.2016 портфель «Сименс Финанс» составил 33,1 млрд руб, объем нового бизнеса за 9 мес 2016 (по методике Leaseurope) – 19,7 млрд руб., сумма новых договоров лизинга за этот же период – 30,4 млрд руб. Подробная информация: www.siemens.ru/finance

«Сименс АГ» (Берлин и Мюнхен) – ведущий мировой технологический концерн, который на протяжении более 165 лет олицетворяет собой высочайший уровень инжиниринга, инноваций, качества, надежности и проявляет глобальный подход к бизнесу. Компания ведет свою деятельность в более чем 200 странах и специализируется в таких областях, как электрификация, автоматизация и дигитализация. «Сименс» – один из крупнейших в мире поставщиков энергоэффективных и ресурсосберегающих технологий. Предприятие занимает лидирующие позиции в сфере строительства морских ветряных электростанций, является одним из ведущих производителей парогазовых установок для эффективного производства энергии и поставщиком решений для ее передачи. «Сименс» – пионер в области инфраструктурных решений, технологий автоматизации и программного обеспечения для промышленности. Более того, компания является крупным производителем медицинского оборудования для визуализации (компьютерных и магнитно-резонансных томографов) и лабораторной диагностики. В 2016 финансовом году, завершившемся 30 сентября, оборот концерна составил 79,6 млрд. евро, а чистая прибыль – 5,6 млрд. евро. На конец сентября 2016 года в «Сименс» работали 351 тысячи сотрудников по всему миру. Более подробная информация: www.siemens.com и [www.twitter.com/siemens_press](https://twitter.com/siemens_press)

ООО «Сименс» является головной компанией «Сименс» в России, Беларуси и Центральной Азии. В этих странах концерн работает по всем традиционным направлениям своей деятельности, присутствует более чем в 40 городах и является одним из ведущих поставщиков продукции, услуг и комплексных решений для модернизации ключевых отраслей экономики и инфраструктуры. «Сименс» в России, Беларуси и Центральной Азии насчитывает около 3000 сотрудников. Оборот «Сименс» в России, Беларуси и Центральной Азии в 2015 финансовом году (по состоянию на 30 сентября 2015) составил 1,6 млрд. евро. Более подробная информация доступна на Интернет-сайте: www.siemens.ru

Контактные данные

www.siemens.ru/finance

Для иногородних компаний работает бесплатная справочная: 8-800-2000-180

<https://www.facebook.com/SiemensFinance>

SIEMENS

На правах рекламы



Ультразвуковой сканер ACUSON X700 – ведущая модель семейства ультразвуковых сканеров ACUSON X Family

www.siemens.ru/healthcare

Ультразвуковой сканер **ACUSON X700** оснащен широким набором диагностических функций и рассчитан на эффективность использования и повышенный комфорт в работе. Благодаря этому сканер **ACUSON X700** стал ведущей моделью семейства ультразвуковых сканеров **ACUSON X Family**, обеспечивая получение большей информации и точность диагноза.

На сканер **ACUSON X700** мигрировали такие экспертные технологии, как технология улучшения визуализации тканей и технология мультилучевого сканирования, которые обеспечивают высокую детализацию, высокую контрастность и возможность оценивать патологические изменения тканей.

Благодаря расширенному набору функций сканер **ACUSON X700** позволяет проводить качественные исследования при визуализации в серой шкале у любых конституциональных типов пациентов. Чувствительный цветовой доплеровский режим картирования кровотока позволяет отслеживать регургитации потока крови через клапаны сердца и сосудов.

Конструкция сканера **ACUSON X700** отражает приверженность компании Siemens Healthineers к совершенствованию всех аспектов ультразвуковых исследований – от качества визуализации и простоты управления до производительности и комфорта для врача-оператора.

Ввиду определенных региональных ограничений на права продажи и доступность услуг мы не можем гарантировать, что все продукты, указанные в данном журнале, будут доступны через подразделения продаж Siemens по всему миру. В некоторых странах продукты могут быть недоступны, а упаковка для разных стран может различаться и изменяться без уведомления. Некоторые/все функции и продукты, описанные в журнале, могут быть недоступны в США. Информация, приведенная в этом документе, содержит общее техническое описание спецификаций и опций, а также стандартных и дополнительных

возможностей, которые не всегда могут иметься в каждом конкретном случае. Siemens оставляет за собой право изменять описанные здесь конструкцию, упаковку, спецификации и опции без предварительного уведомления. Свяжитесь с местным представителем Siemens по продажам, чтобы получить самую актуальную информацию.

Примечание. Все технические показатели, содержащиеся в этом документе, могут колебаться в допустимых пределах. Оригиналы изображений могут утратить некоторые детали при воспроизведении.

© ООО «Сименс Здравоохранение»,
Москва, Россия

Издатель:

ООО «Сименс Здравоохранение»,
Москва, 115184,
ул. Большая Татарская, 9

Ответственный за содержание:

Анастасия Курпекова

Главный редактор:

Анастасия Курпекова

Производство:

ООО «АРТ ФРОНТ Проджект»
Москва, 109156,
ул. Тарханская, д.3, корп.1

Siemens Healthcare Headquarters

Siemens Healthcare GmbH
Henkestraße 127
91052 Erlangen
Germany
Тел.: +49 9131 84-0
siemens.com/healthineers

Контактная информация в России

ООО «Сименс Здравоохранение»,
Адрес: Москва, 115184,
ул. Большая Татарская, 9
Тел.: + 7 495 737 10 00
Факс: + 7 495 737 13 20
E-mail: info.healthcare.ru@siemens.com
www.siemens.ru/healthcare

**Контактная информация
в Казахстане**

ТОО «Сименс Здравоохранение»
Проспект Достык 117/6, 050059
Город Алматы, Казахстан
+7 727 244 9881
daniyar.uteulin@siemens.com